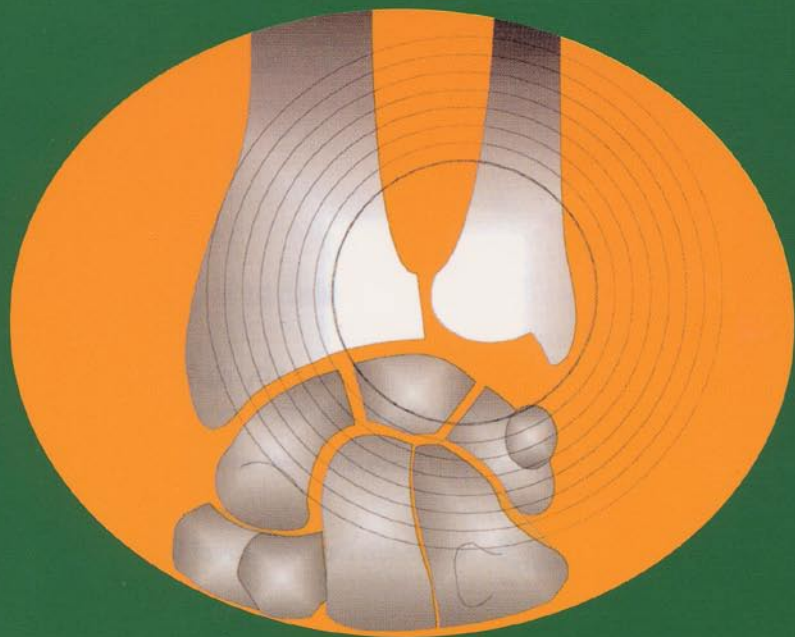


Pathologie Traumatique Radio-Ulnaire Distale

Sous la direction de G. Herzberg



Sauramps
médical

SOMMAIRE

Pathologie traumatique aiguë ou chronique de l'articulation Radio-Ulnaire Distale (RUD) : diagnostic clinique G. HERZBERG.....	7
Imagerie de l'articulation radio-ulnaire distale en 2005 S. MERCIER.....	17
Surgical Approaches to the Distal Radio-ulnar Joint R.A. BERGER.....	33
Les lésions traumatiques récentes et chroniques du complexe triangulaire du poignet D. FONTES.....	45
Fractures fraîches du radius distal et lésions radio-ulnaires distales associées C. RIZZO, B. LUSSIEZ, N. DRÉANT, J.-P. PÉQUIGNOT.....	61
Fractures fraîches de Galeazzi et d'Essex-Lopresti L. OBERT, D. LEPAGE, G. LASSERRE, P. GARBUIO.....	73
Fractures de Galeazzi et d'Essex-Lopresti au stade chronique P. LIVERNEAUX, H. ASFAZADOURIAN, J.-Y. ALNOT.....	87
Les lésions chroniques du tendon extensor carpi ulnaris F. CHAISE, T. APARD.....	99
Conflit ulno-lunaire : état de l'art et place de l'arthroscopie CH. MATHOULIN, A. PAGNOTTA.....	107
Les ostéotomies épiphyso-métaphysaires de l'ulna J.-L. ROUX.....	117
Instabilité radio-ulnaire distale sans arthrose M. RONGIÈRES.....	133

Résection de la tête ulnaire sans stabilisation – Techniques et résultats	
O. DELATTRE, A. COUSIN, C. SERRA, L. STRATAN.....	145
Résection de la tête ulnaire stabilisée par un hémi extensor-carpi-ulnaris	
CH. COUTURIER, J.-Y. ALNOT, E. MASMEJEAN.....	157
Stabilisation des résections de la tête ulnaire	
G. HERZBERG.....	165
L'intervention de Kapandji-Sauvé - Technique, indications et résultats	
M. CHAMMAS, CH BEAUDON, B. COULET, P.-A. DAUSSIN, Y. ALLIEU.....	183
Use of An Ulnar Head Endoprosthesis for Treatment of an Unstable Distal Ulnar Resection: Review of Mechanics, Indications and Surgical Technique	
R.-A. BERGER, W.-P. COONEY.....	199