



TRAUMATOLOGIE DU MEMBRE SUPÉRIEUR

Cas cliniques pratiques

Dr A. DURAND, Dr C. CAMPS, Dr R. A. Falcone
Institut Européen de la Main - Nancy - France

JE SUIS TOMBÉE !!!

- Patiente de 36 ans
- Douleurs articulaires du poignet
- Depuis une chute il y a 3 semaines
- Hypothèses Δ
- Examens
- Traitement(s)



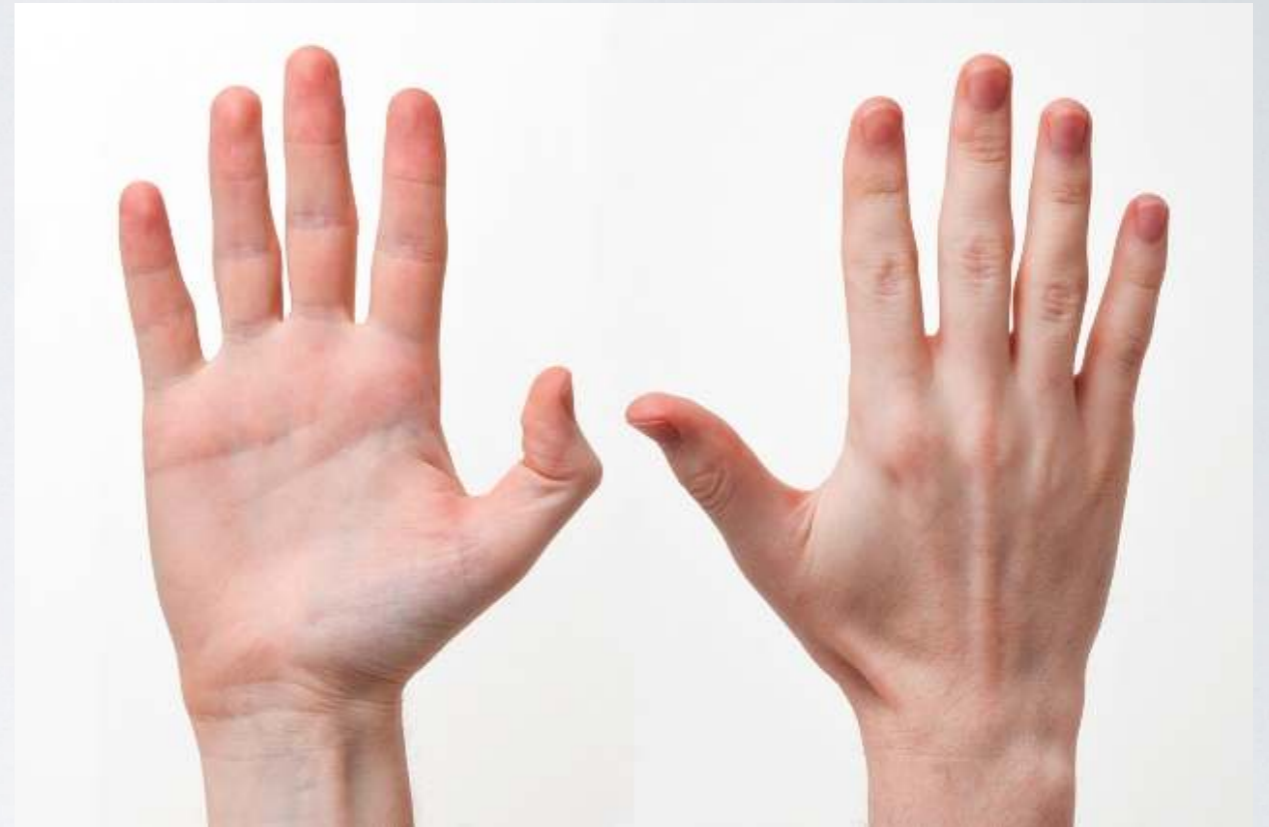
HYPOTHÈSES DIAGNOSTIQUES

- Fracture +++
- Entorse radio-carpienne ou intra-carpienne
- Ténosynovite de de Quervain



EXAMENS

- Hématome, douleur
- Reliefs osseux
- Articulations
- Signe de gravité
- Mobilités, instabilité ?

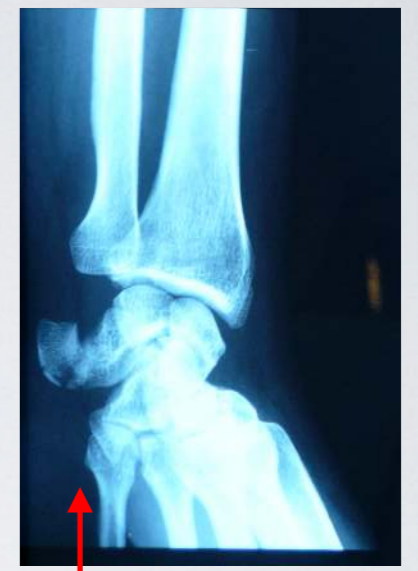
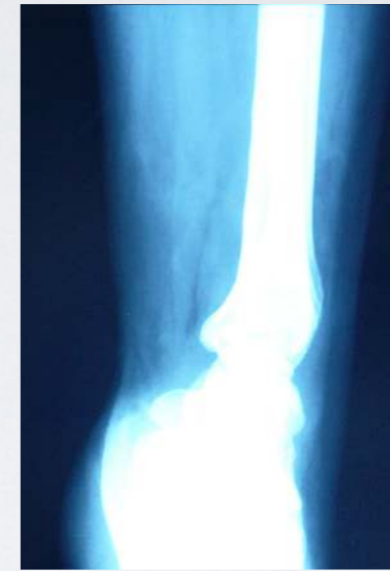
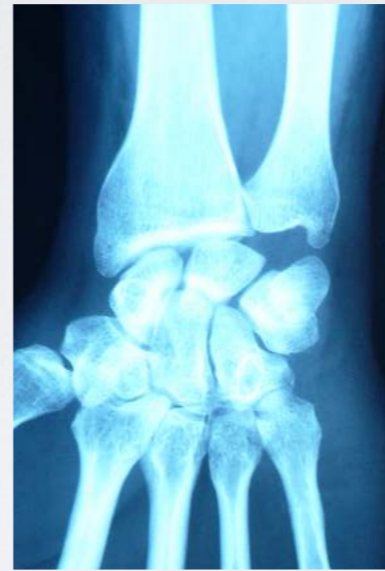TRAITEMENT

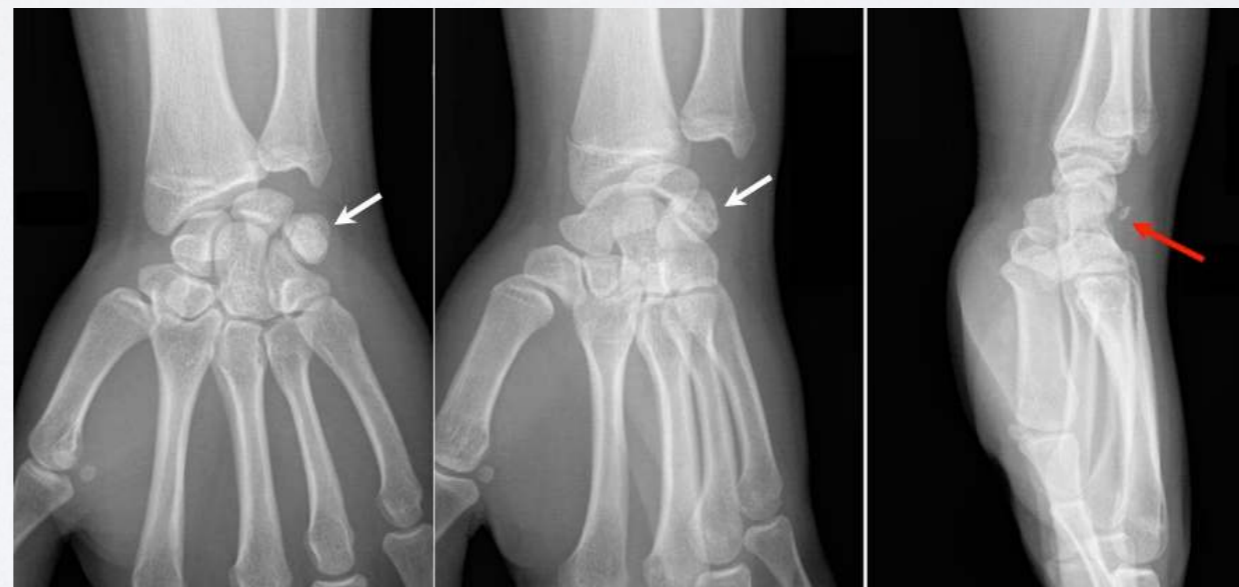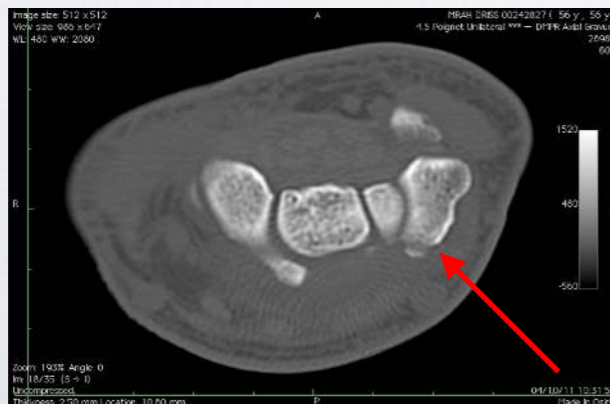- Attelle / orthèse

- Bilan radio

- Autres examens ...

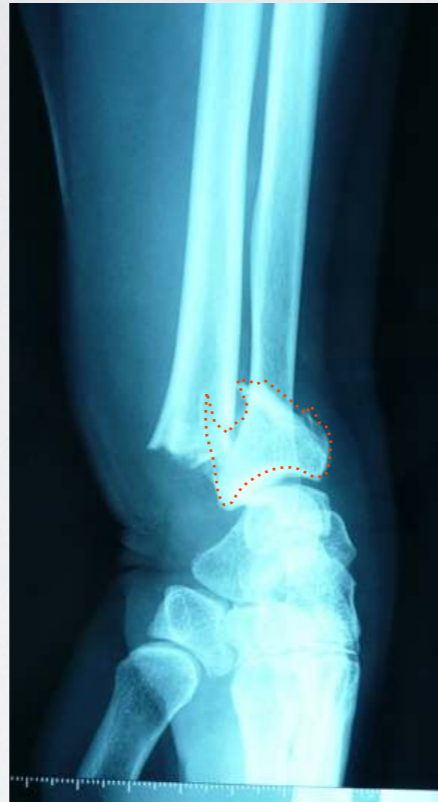
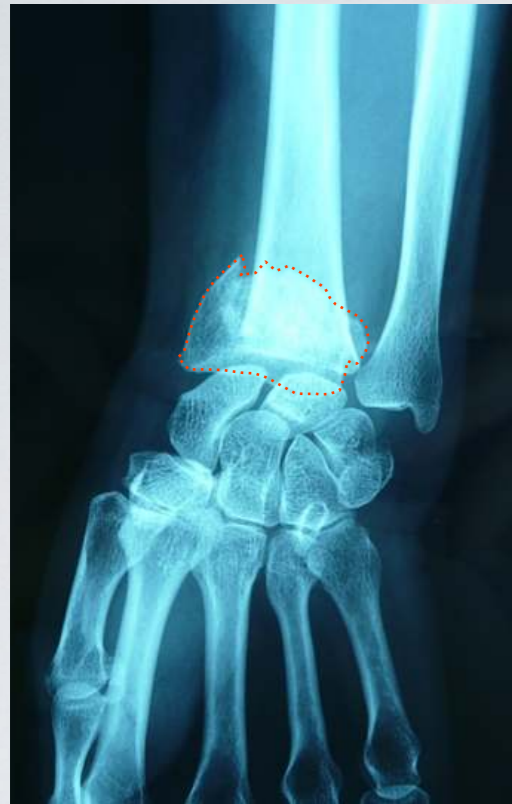
Fracture du pisiforme



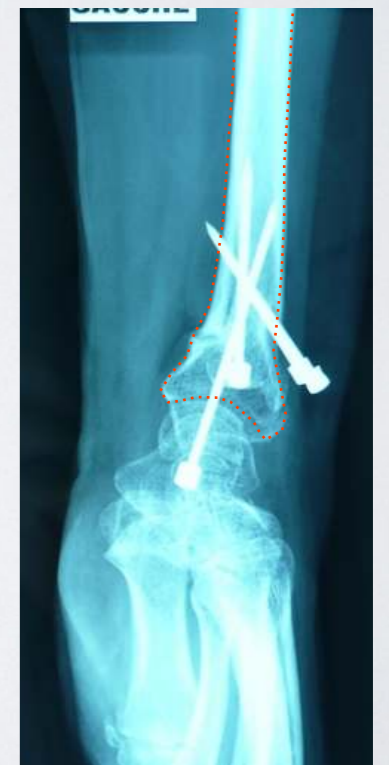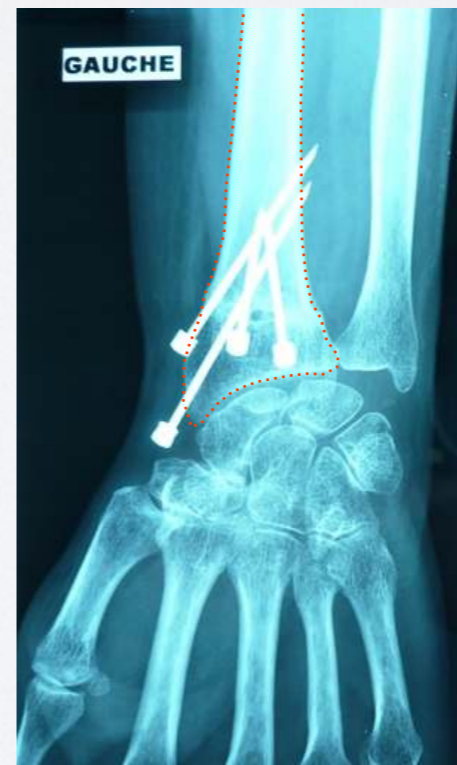Fracture dorsale du triquetrum

TRAITEMENT



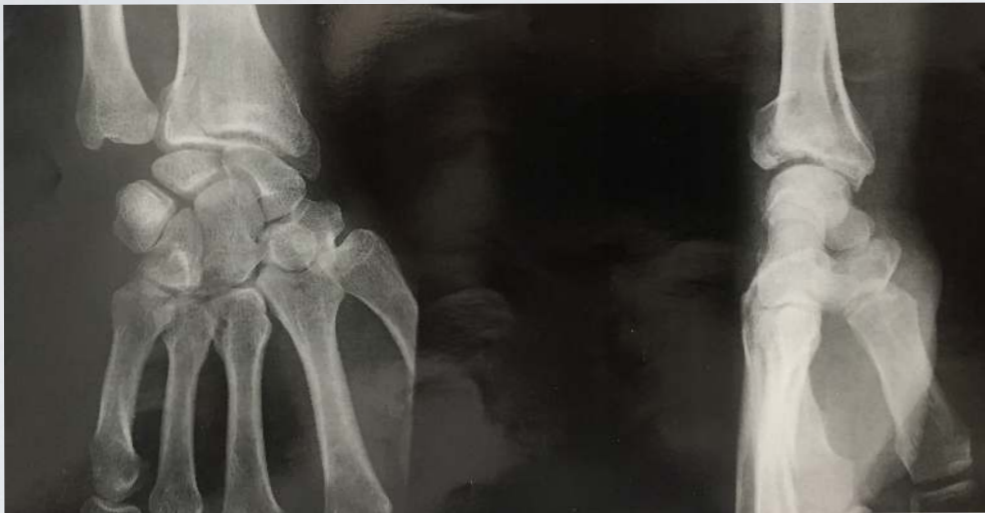Fracture du radius, bascule dorsale

Réduction, ostéosynthèse
(broches)

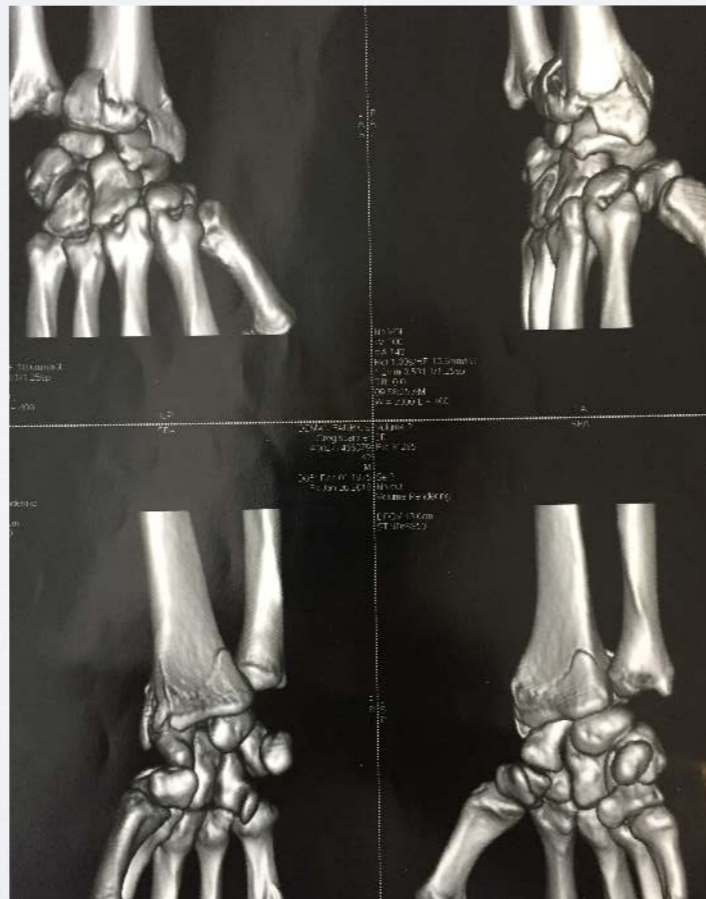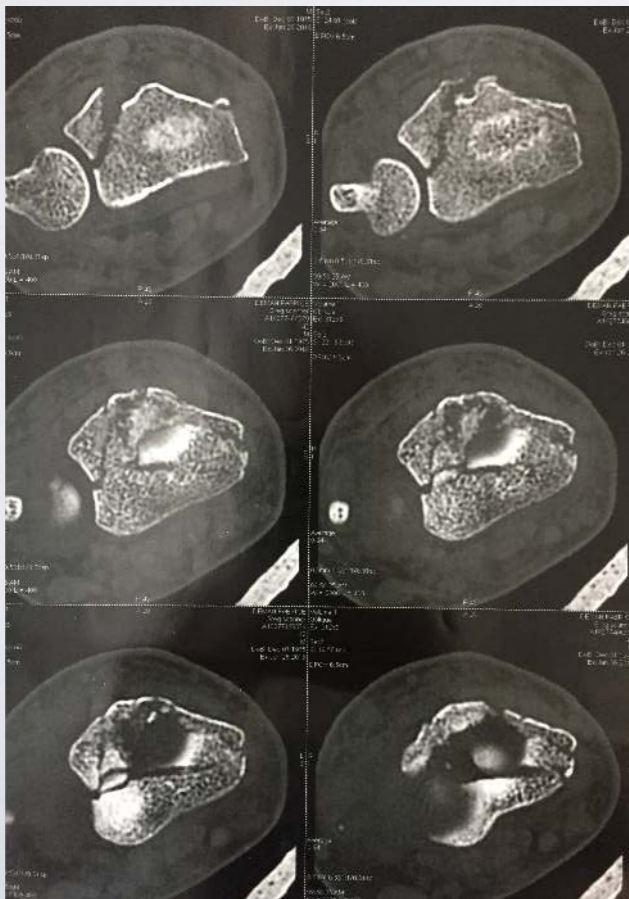


TRAITEMENT

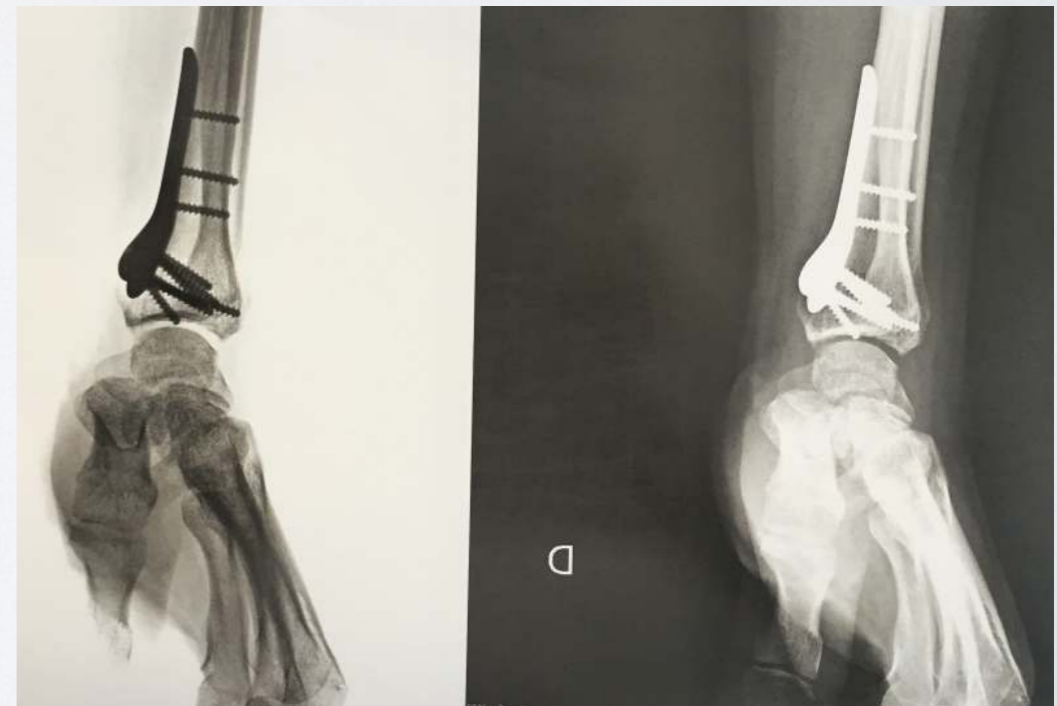
Fracture articulaire du radius distal



Scanner

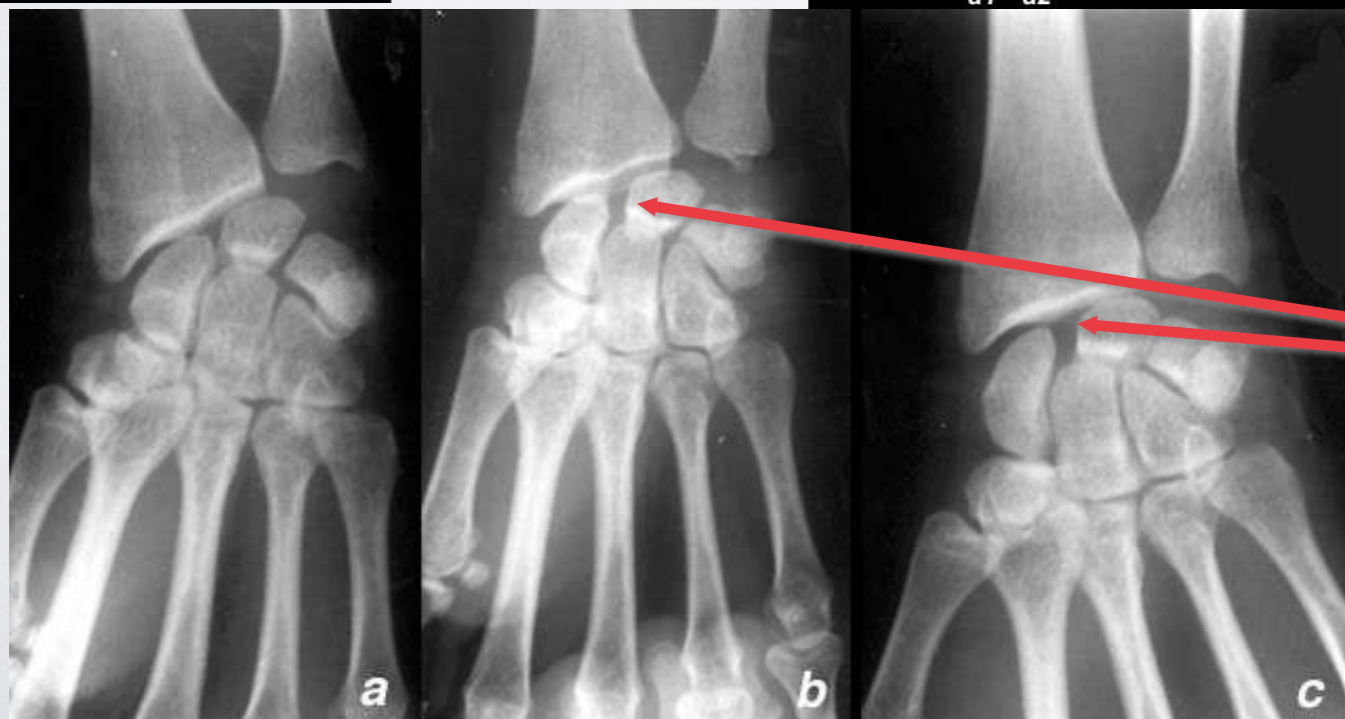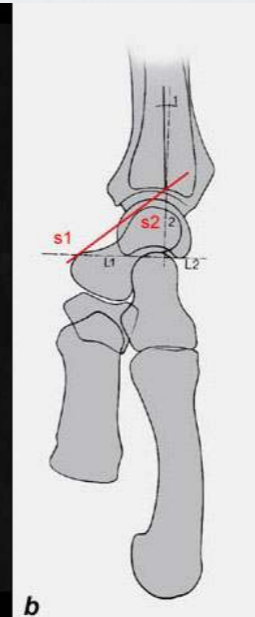
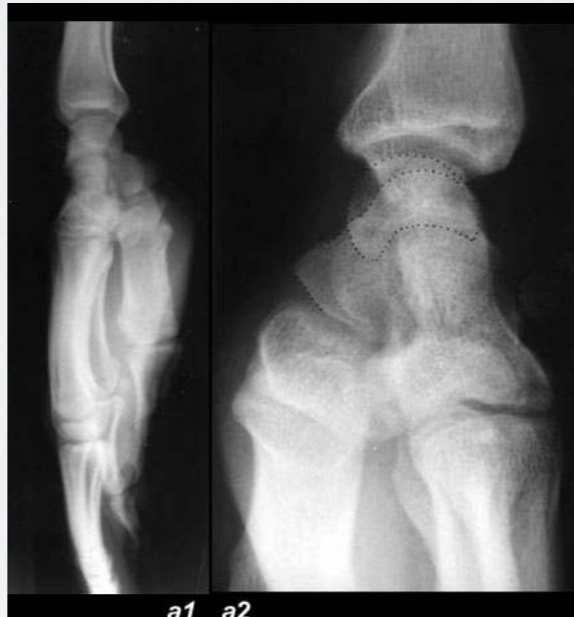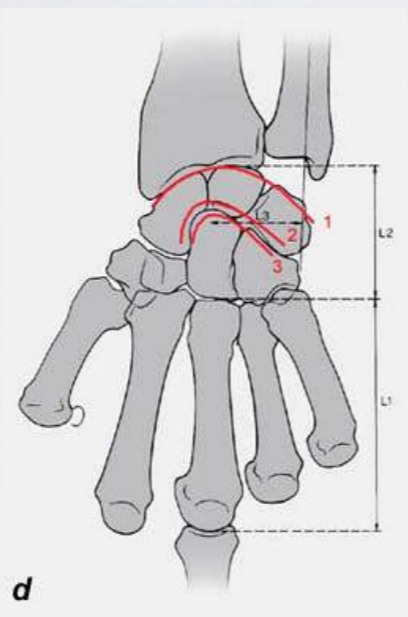


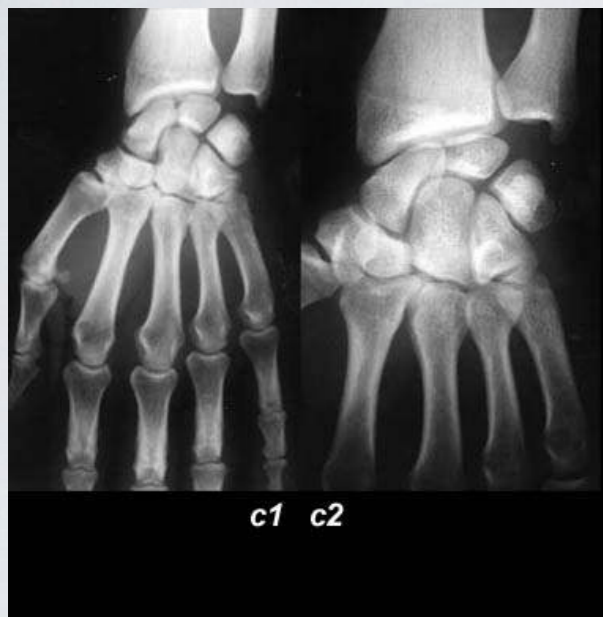Réduction + plaque vissée



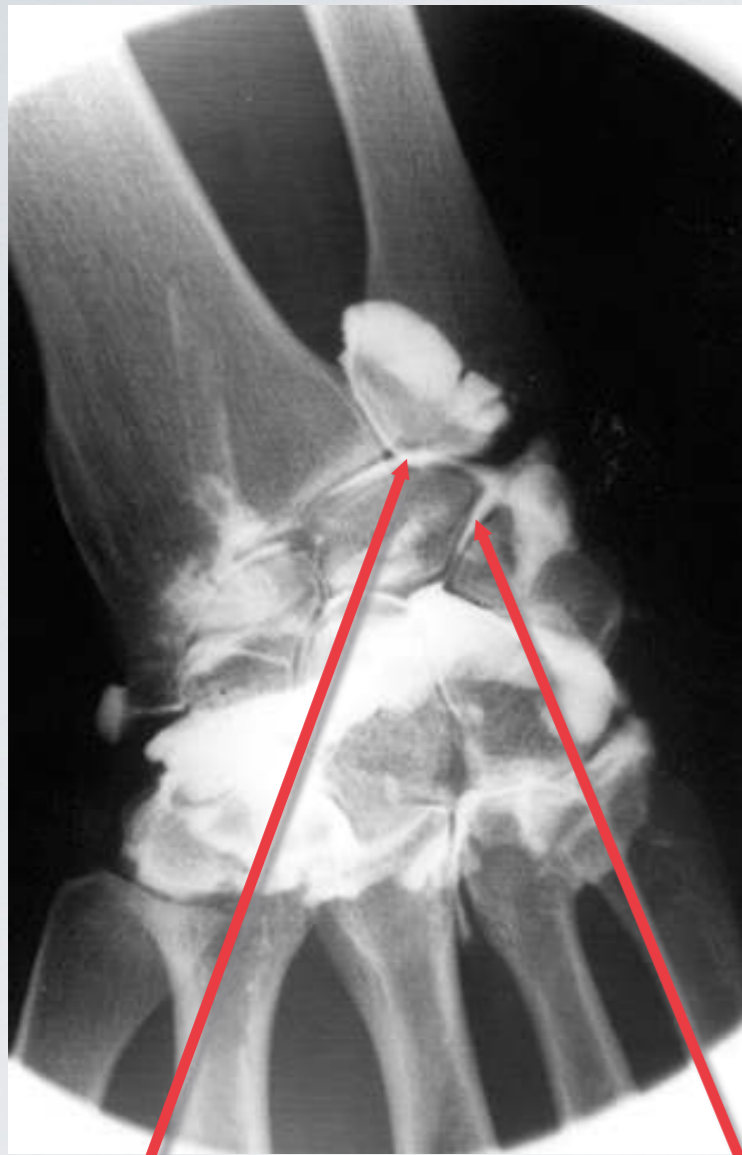TRAITEMENT

Entorse intra-carpienne



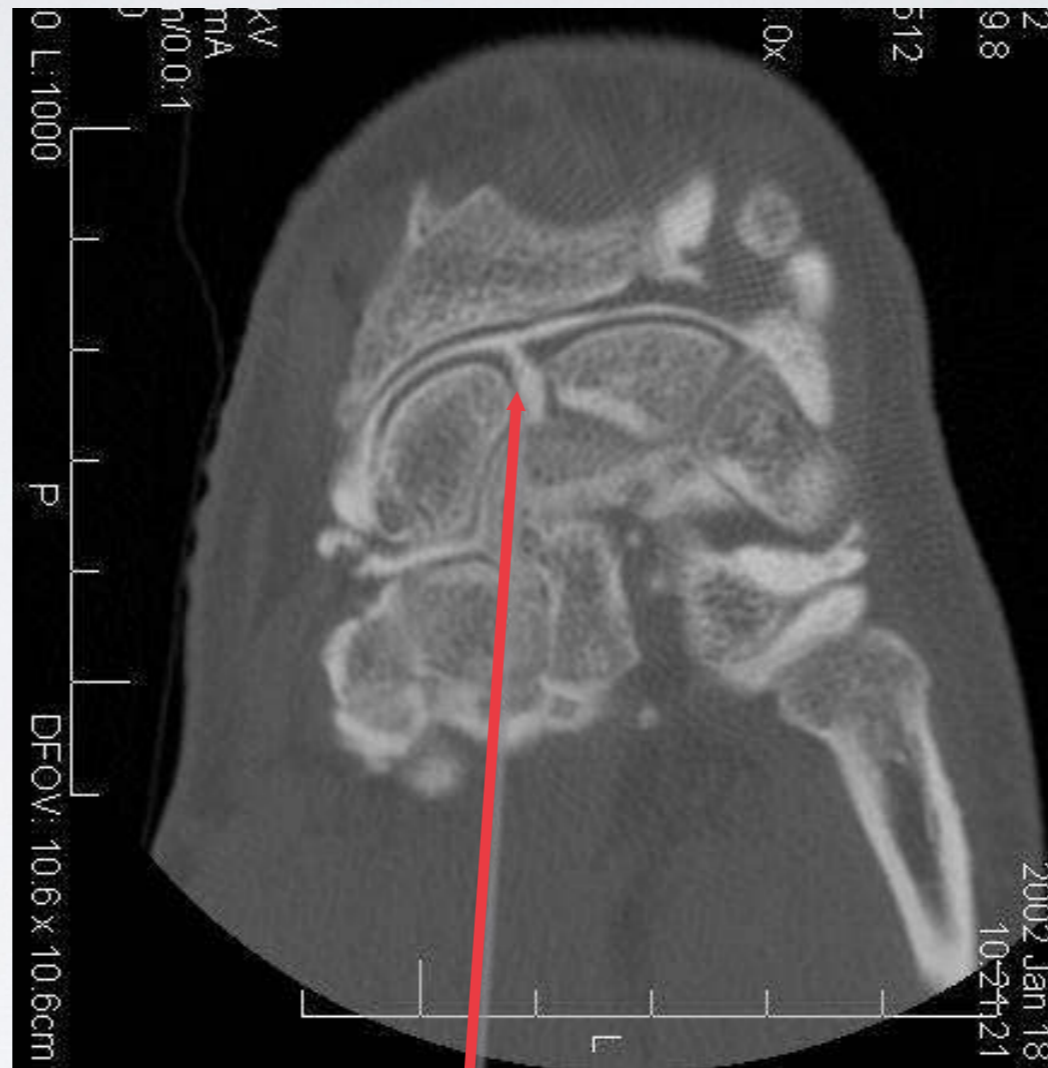Diastasis scapho-lunaire

TRAITEMENT

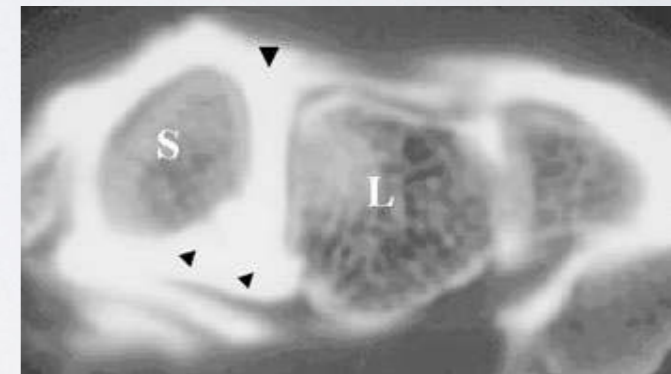
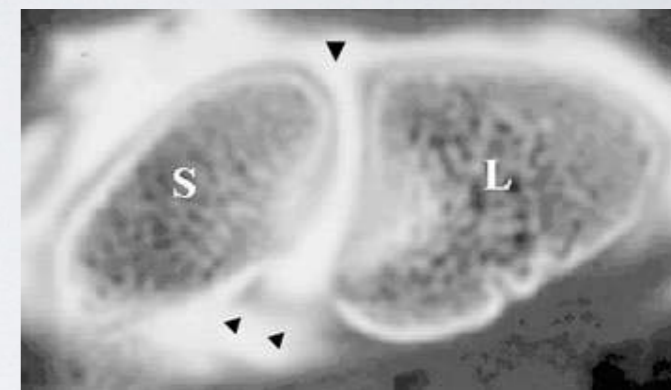
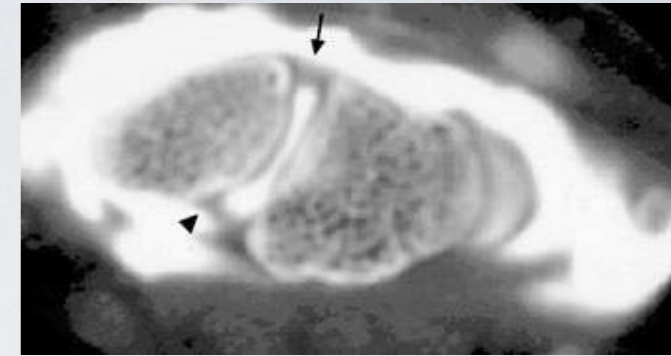


Lésion TFCC

Rupture luno-triquébrale



Rupture scapho-lunaire



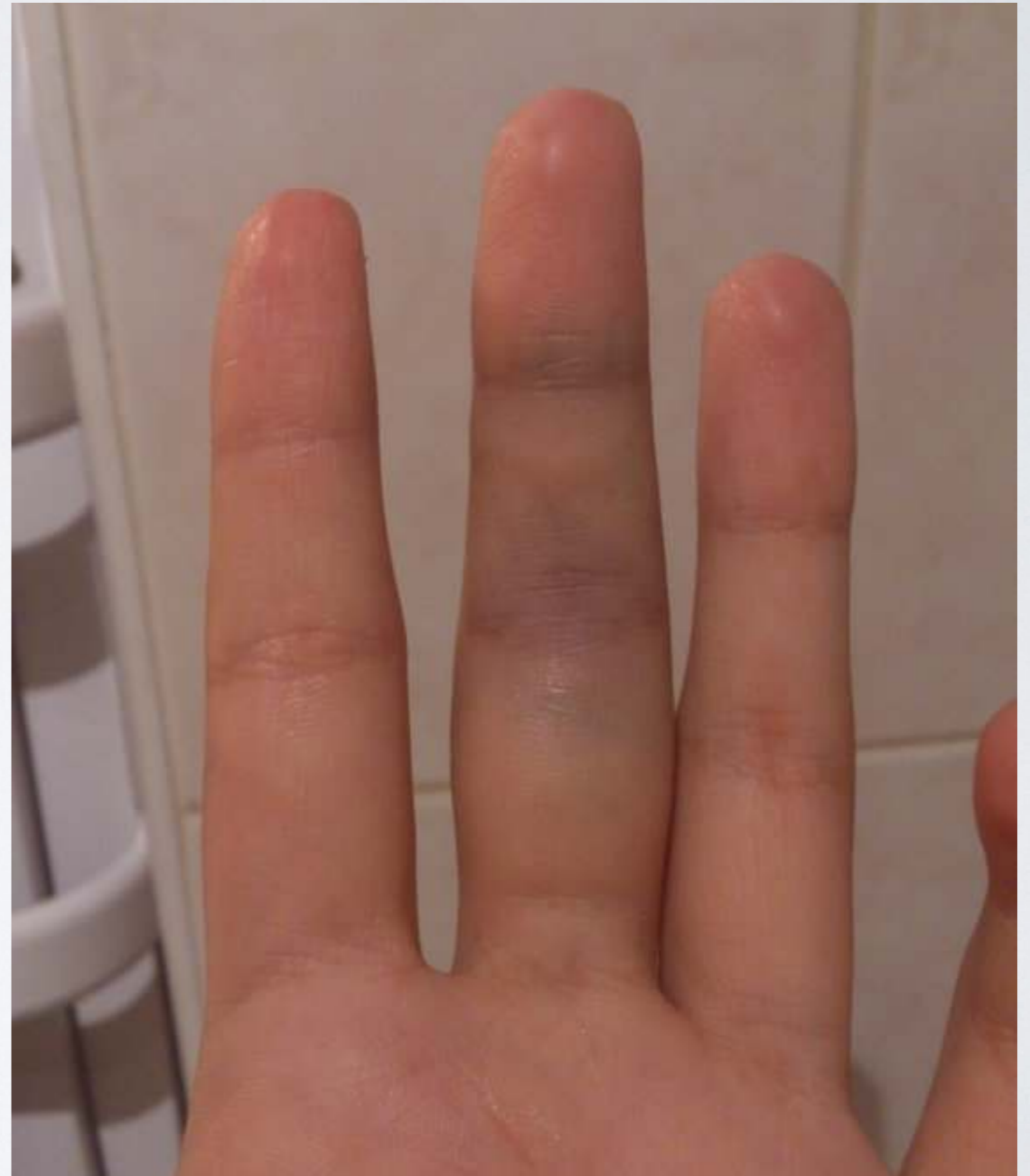En cas de doute : **ARTHROSCANNER DU POIGNET**

J'AI REÇU LE BALLON...

- Patient de 27 ans
- Match de basket
- Hyperextension D3

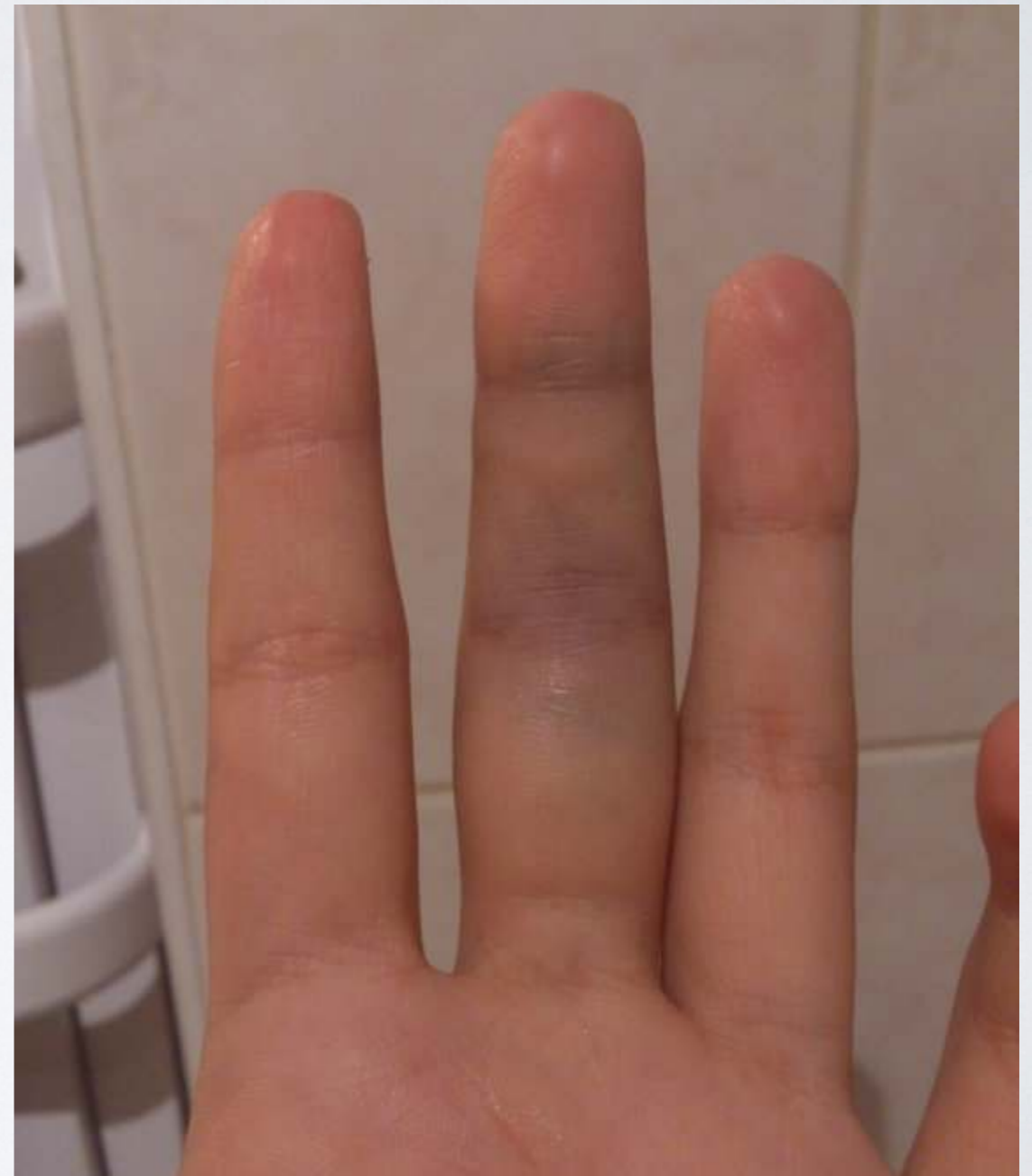- Δ

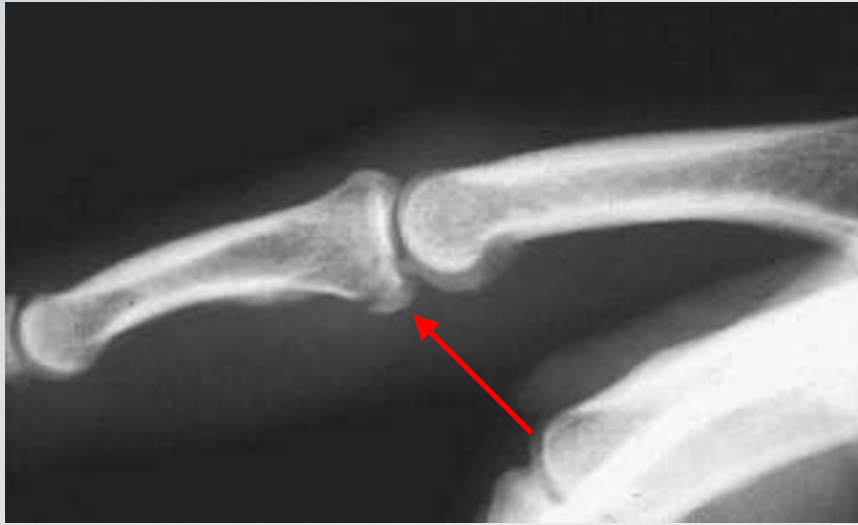- CAT



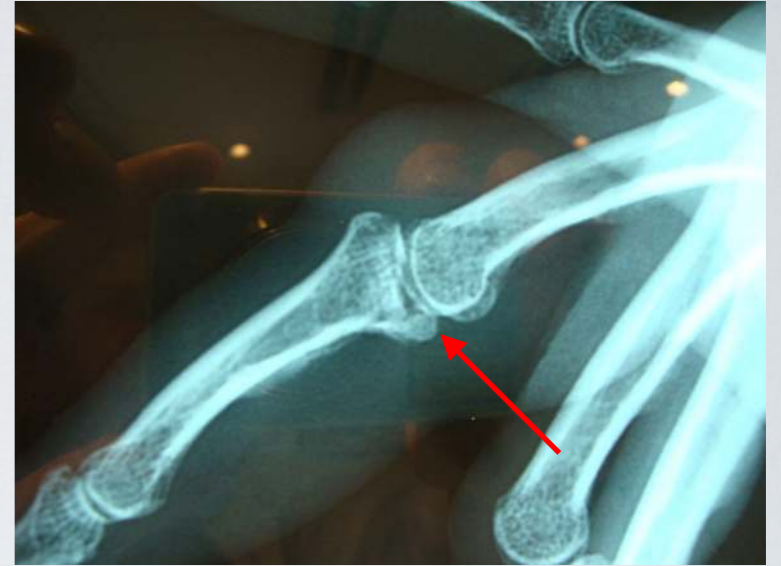DIAGNOSTIC

- Hématome palmaire douloureux
- Mobilité incomplète
- => **Entorse IPP**

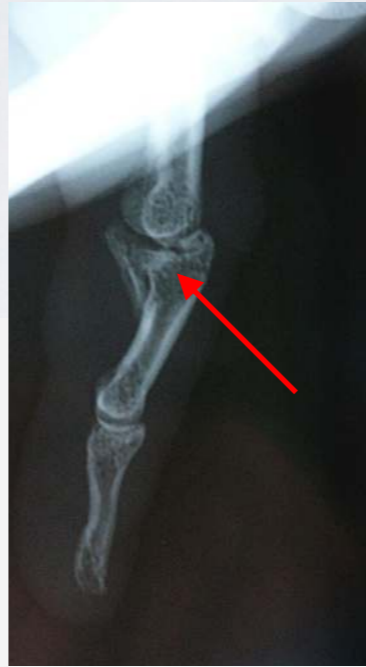



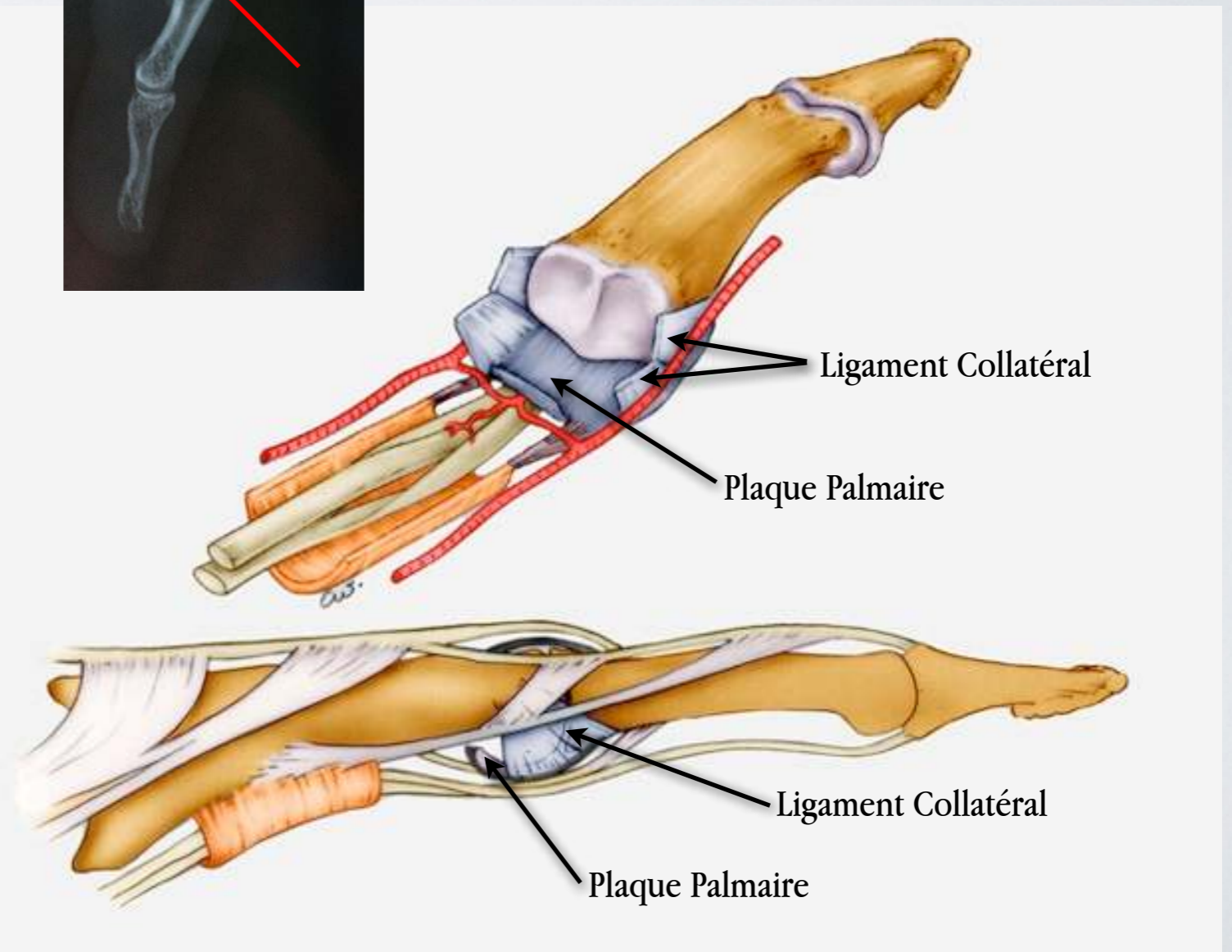
C.A.T.



≠

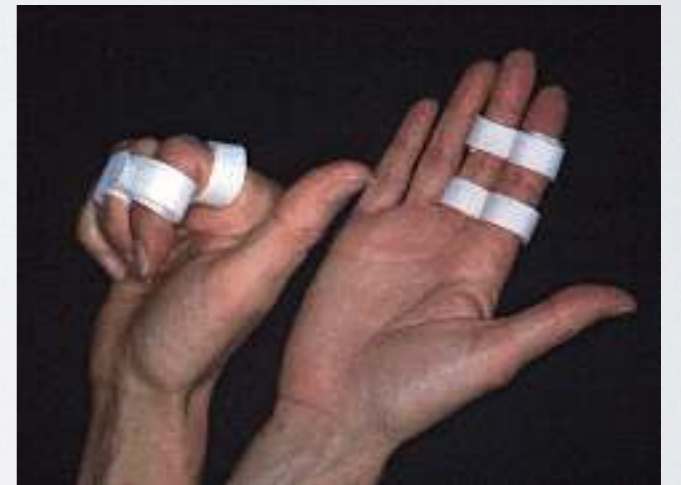
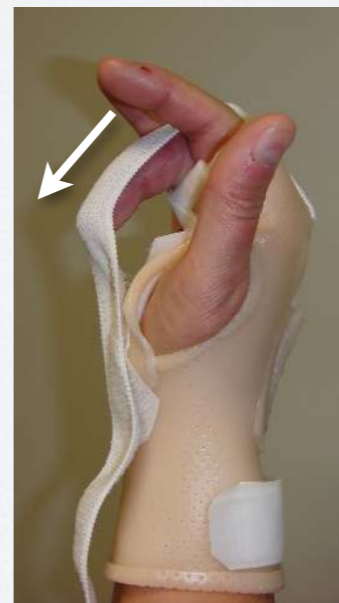
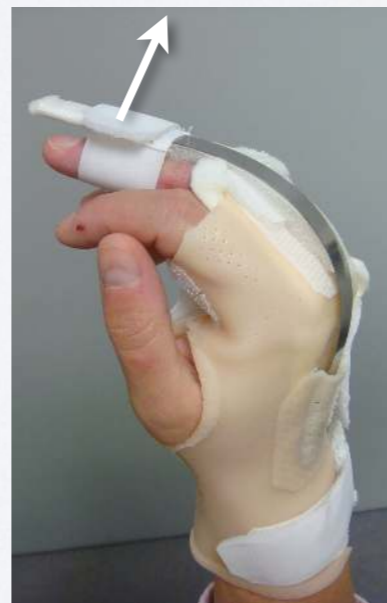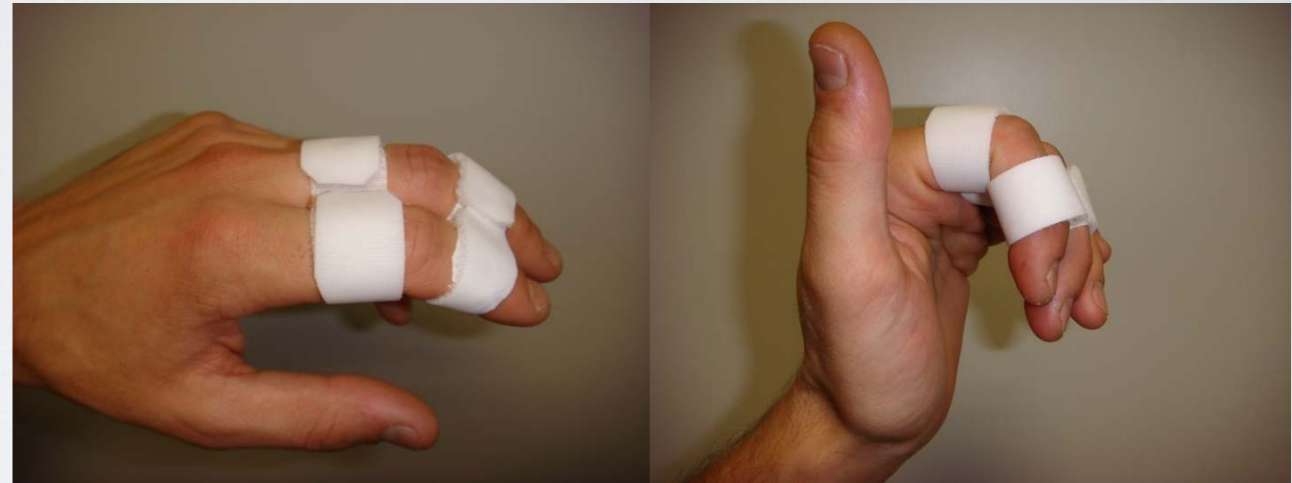- Radiographie +++
- Testing laxité frontale
- Syndactylie
- Mobilisation
- Surveillance



C.A.T. (ENTORSE)

- Syndactylie
- Mobilisation
- Surveillance
- Rééducation
- Appareillage
- Compression



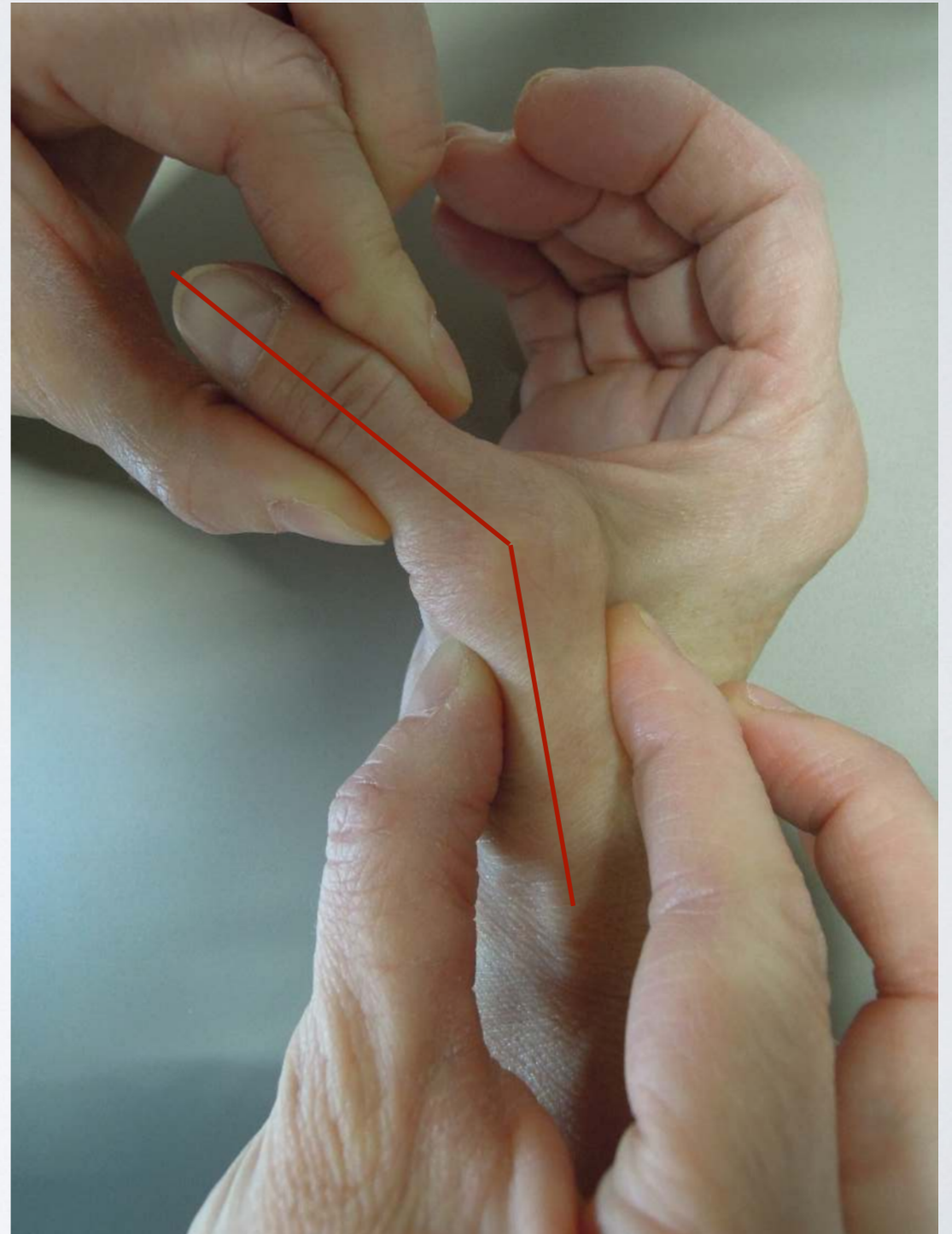
LA NEIGE ÉTAIT MOLLE...

- Patiente de 23 ans
- Chute en snowboard
- Douleurs du pouce droit
 - Δ
 - C.A.T.

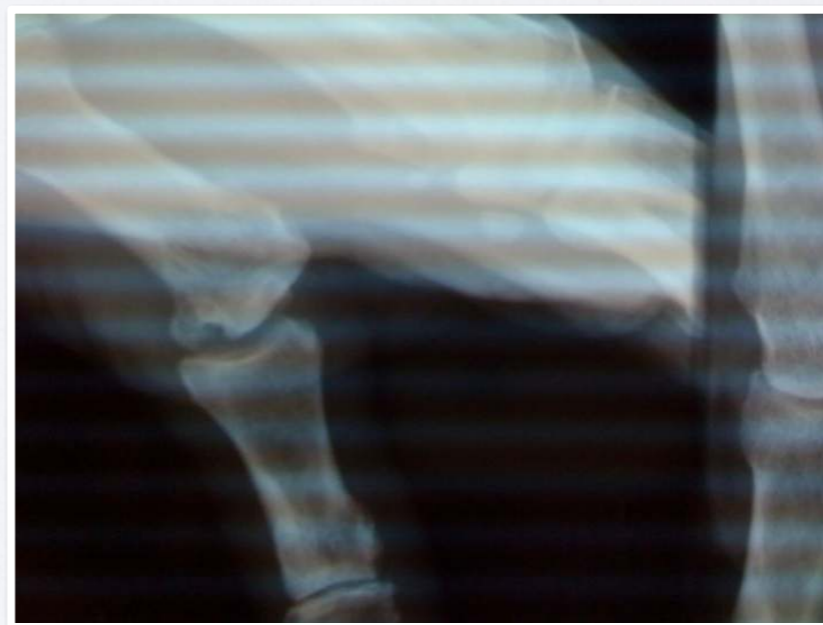
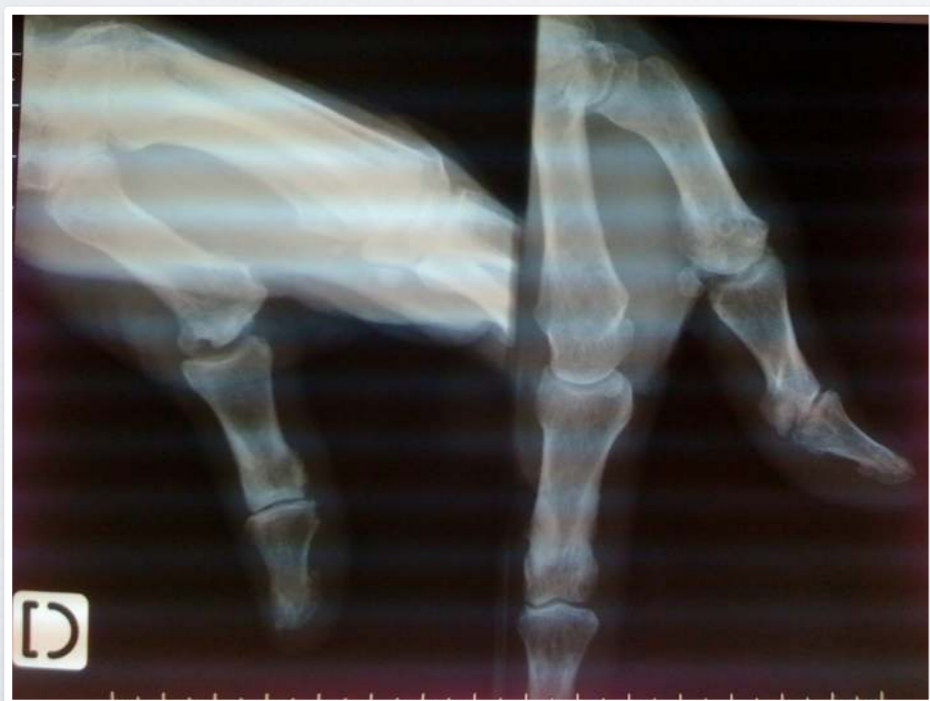
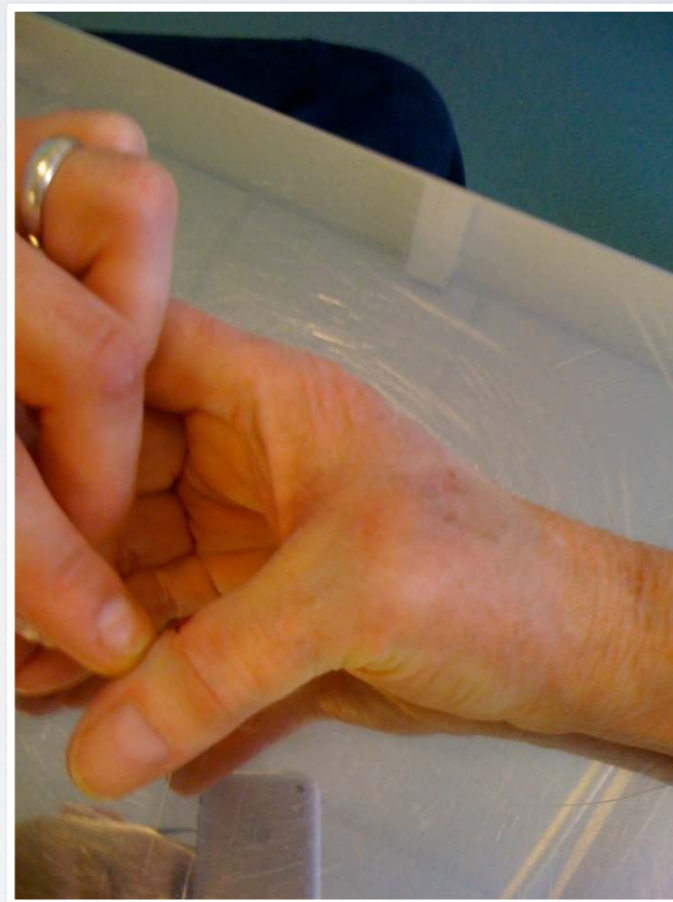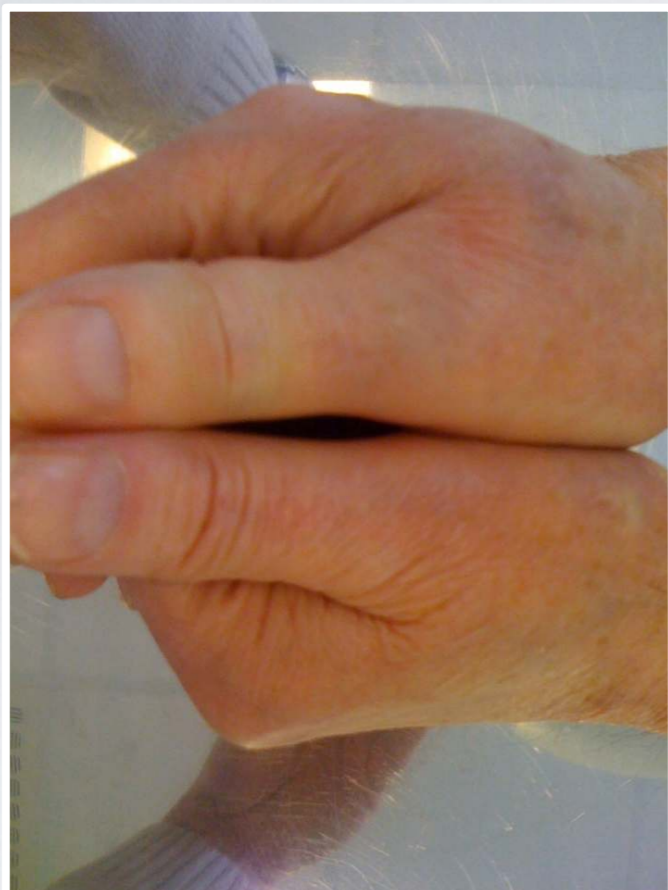ENTORSE DU POUCE

- Radiographie
- Testing ligamentaire
- Varus (LLE) / Valgus (LLI)
- Orthèse \Leftrightarrow Chirurgie

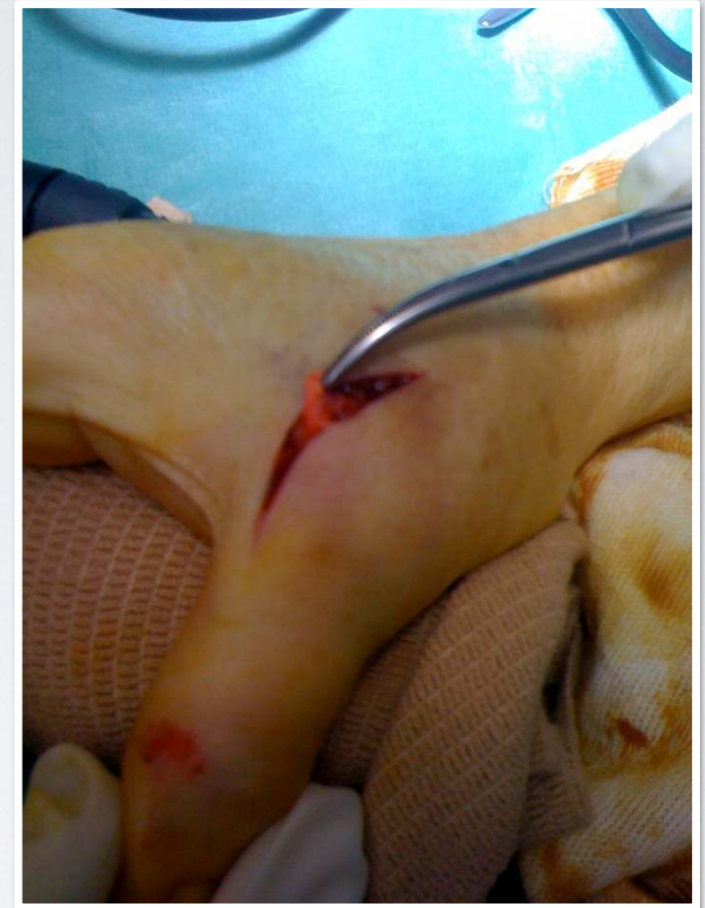

ENTORSE DU POUCE

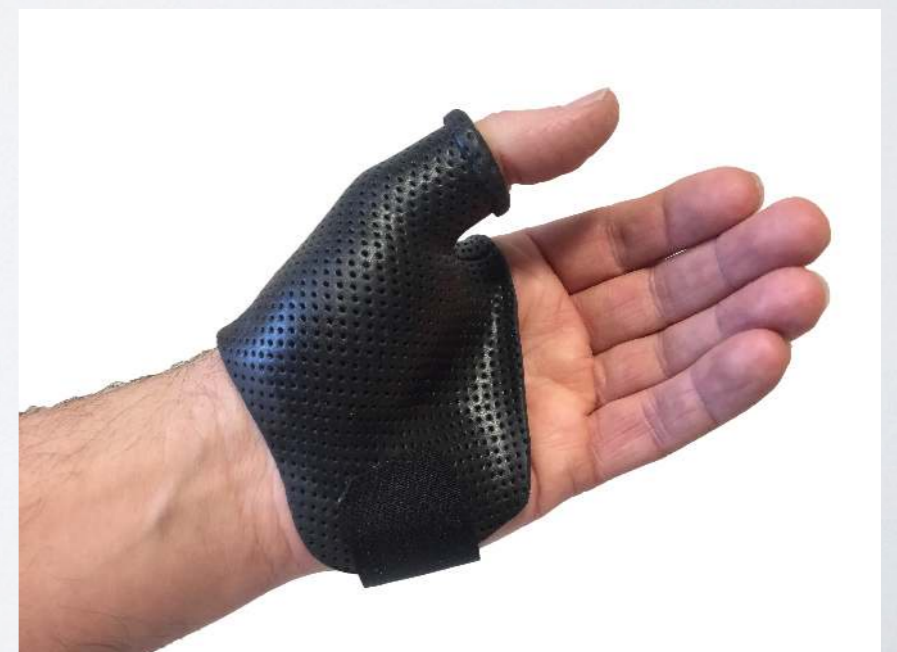

ENTORSE DU POUCE

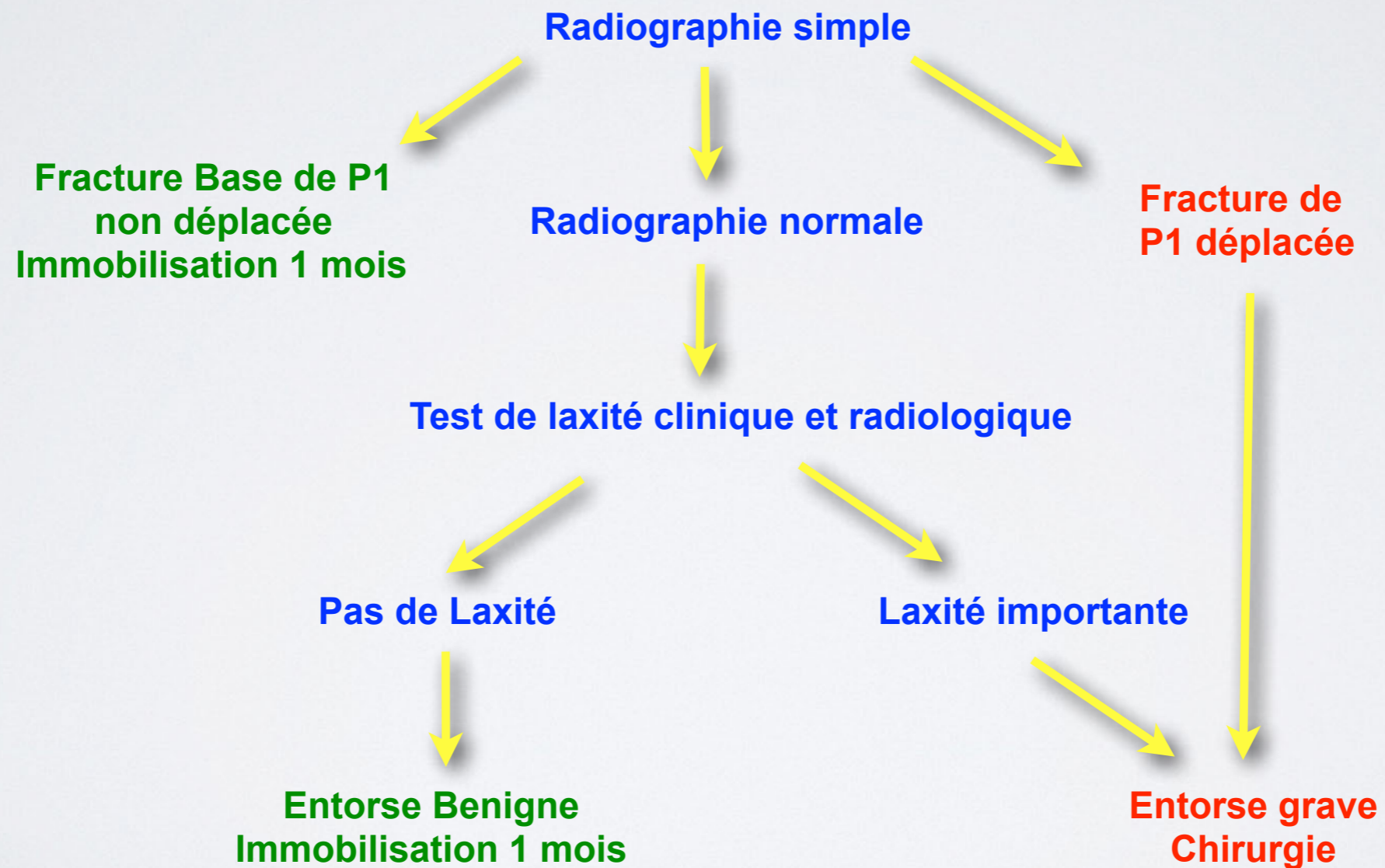
- Laxité LLI => Chirurgie



- Pas de laxité => Orthèse

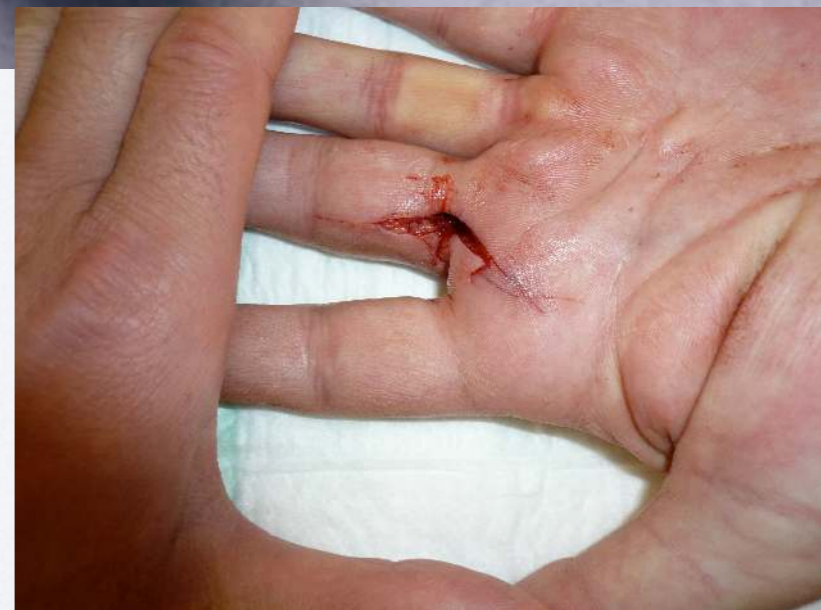

ENTORSE DU POUCE



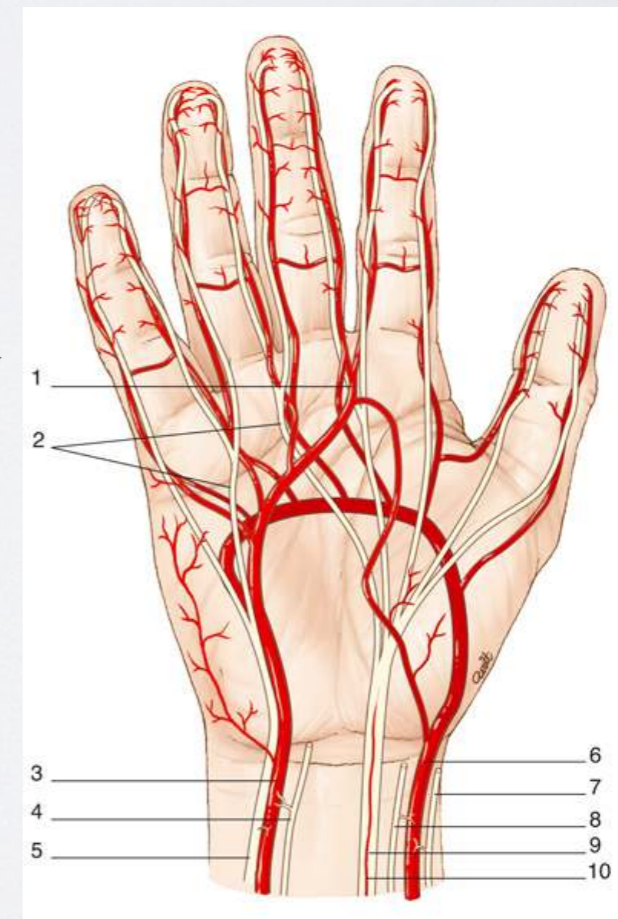
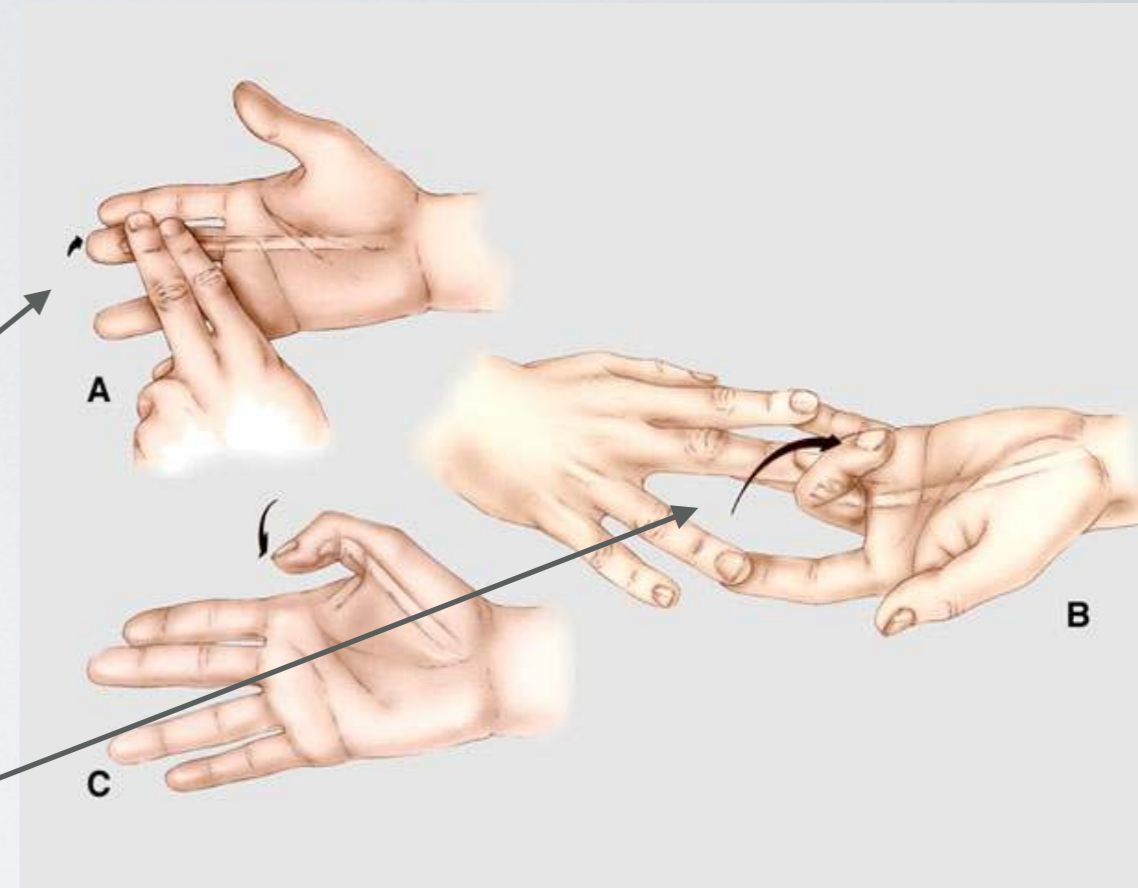
L'AVOCAT ÉTAIT DUR...

- Patient de 53 ans, droitier
- Plaie de la main gauche par couteau
- Examen
- C.A.T.



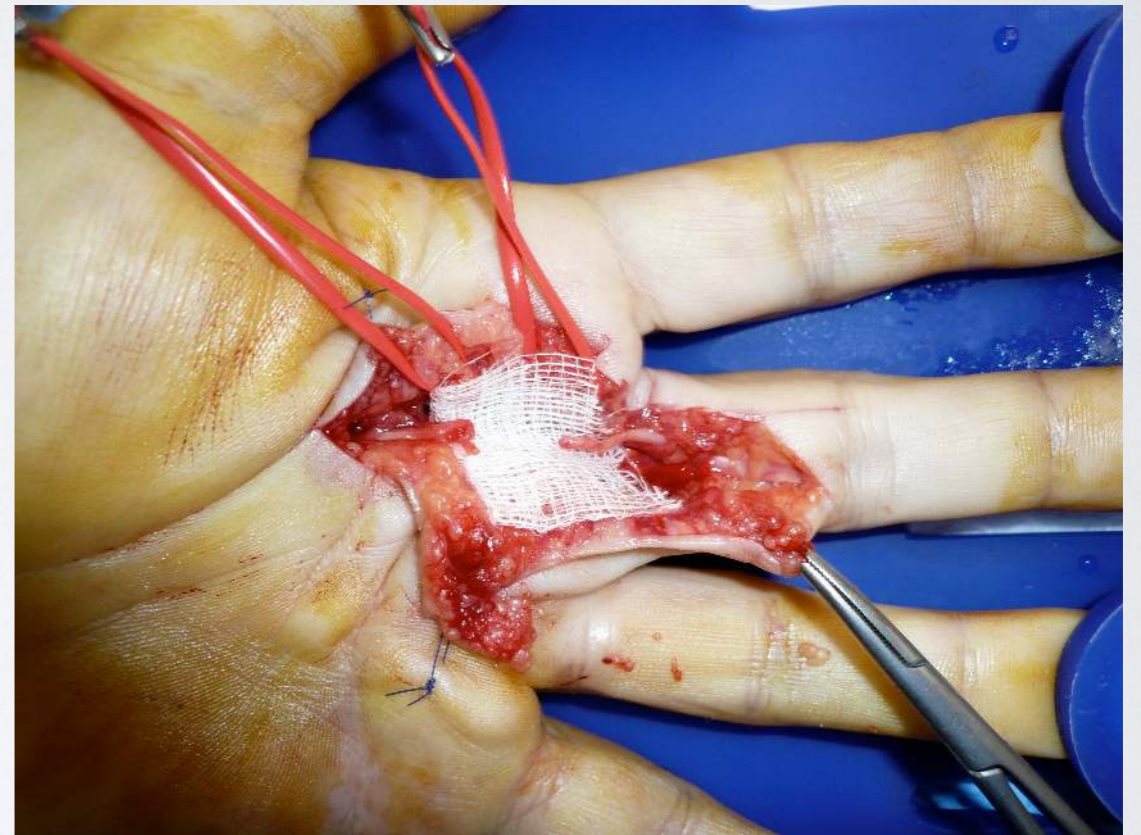
C.A.T.

- Mobilité active
- Fléchisseur profond
- Fléchisseur superficiel
- Sensibilité
- Vascularisation
- V.A.T. +++



C.A.T.

- Désinfection (incolore)
- Pansement sec
- Si doute / déficit : Avis chirurgien de la main +++
- Sinon : exploration sous A.L., parage et suture, suivi +++



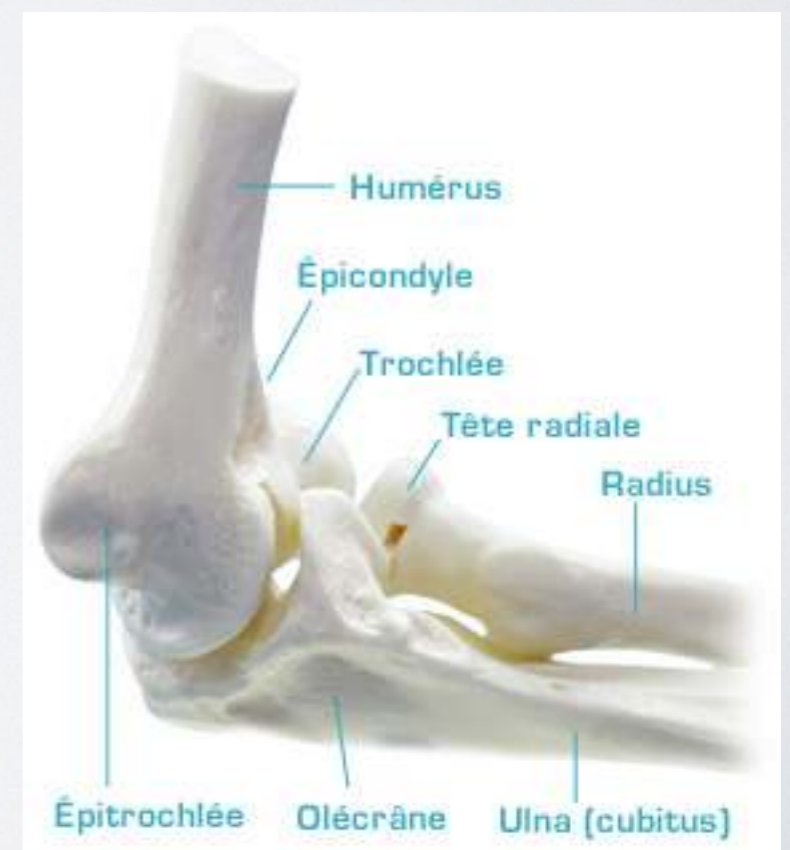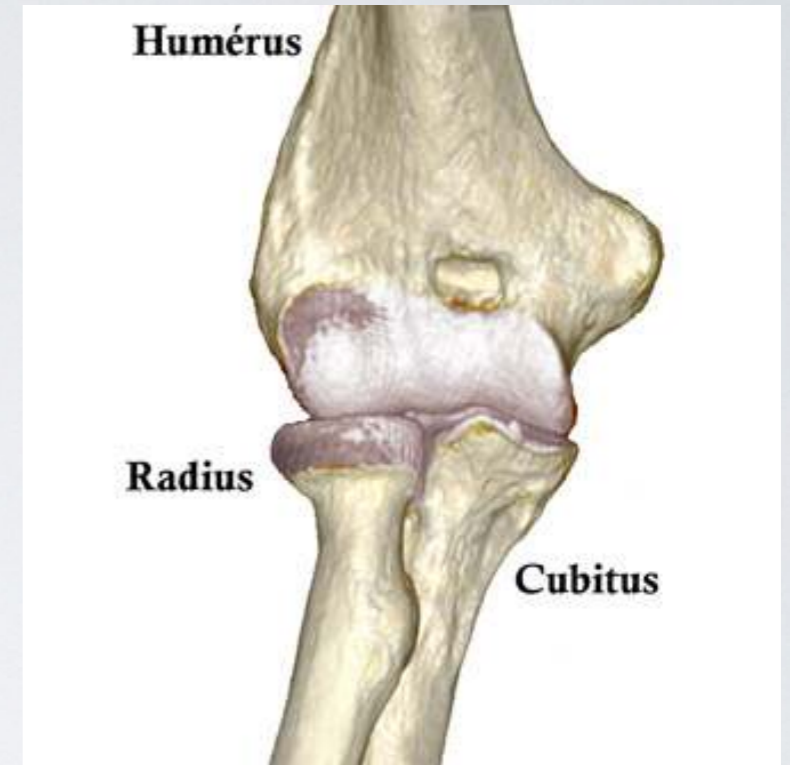AU RAYON FRUITS ET LÉGUMES...

- Patiente de 65 ans
- Chute sur le coude gauche
- Douleurs et impotence fonctionnelle
- Examen clinique
- CAT



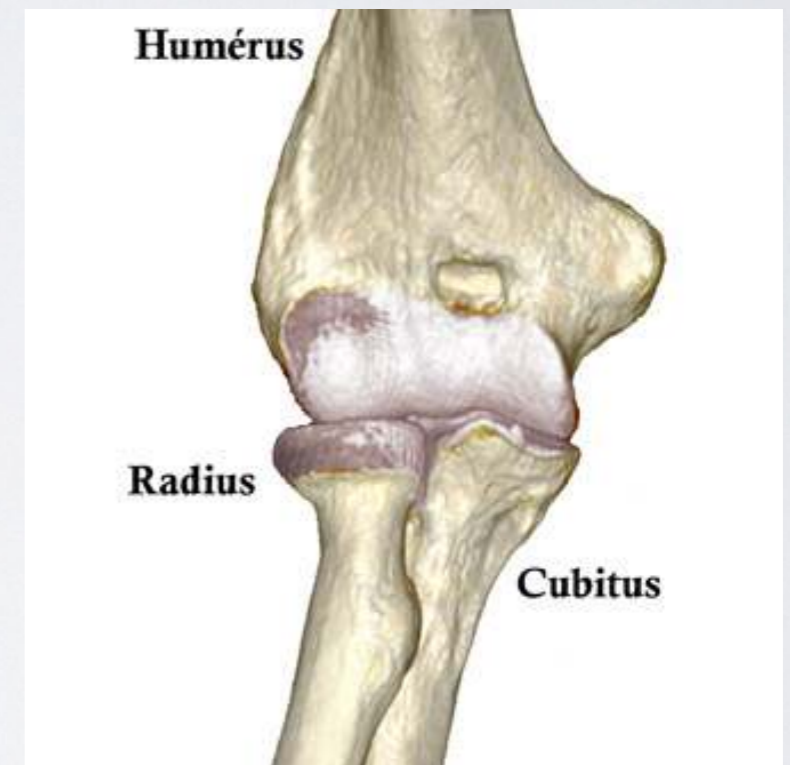COUDE DOULOUREUX

- Interrogatoire : type d'accident, paresthésies, luxation réduite ?
- Inspection : reliefs osseux, hématome
- Palpation : reliefs, douleurs, mobilité, stabilité
- Pouls, sensibilité



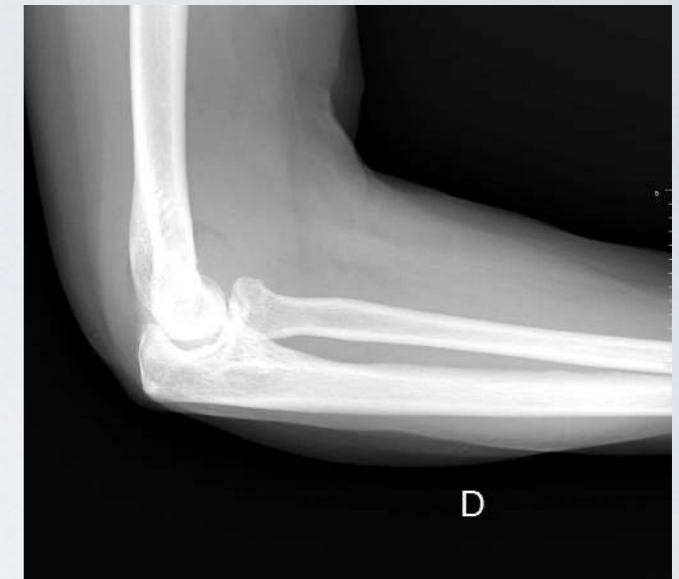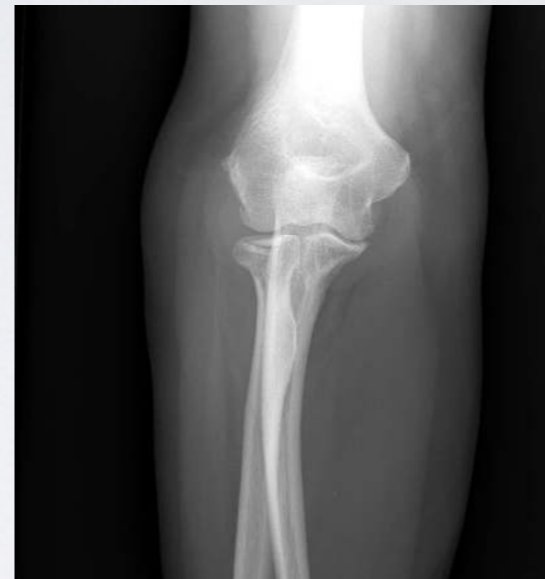COUDE DOULOUREUX

- Diagnostiques possibles :
 - Hémarthrose post-traumatique
 - Fracture (tête radiale, ulna, humérus)
 - Entorse

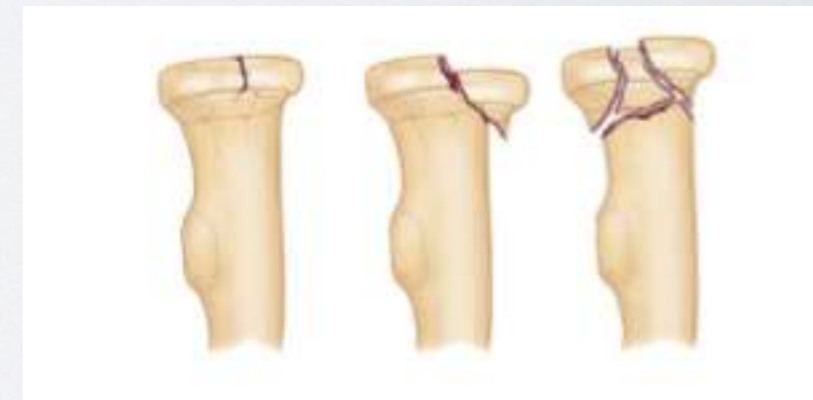
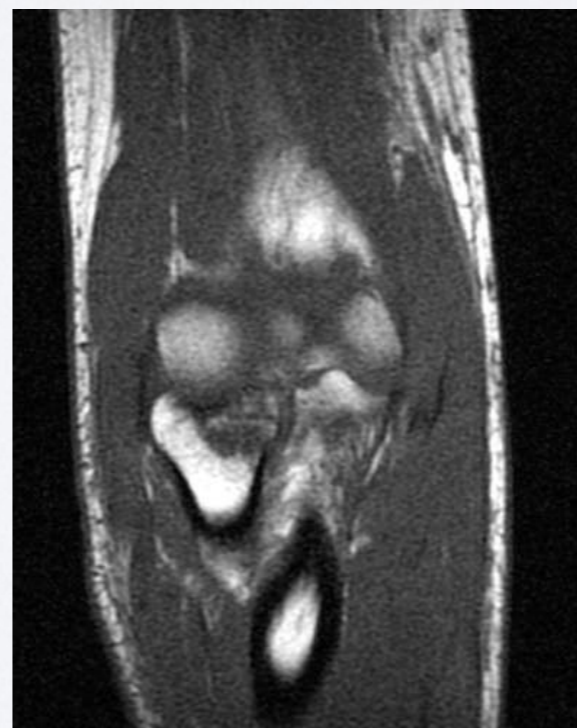
COUDE DOULOUREUX

- Radiographie standard :
 - F + P

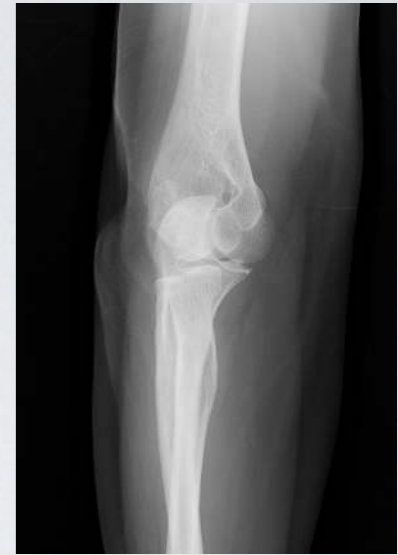
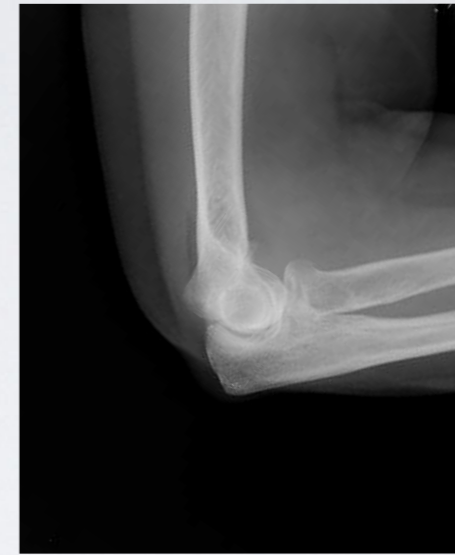
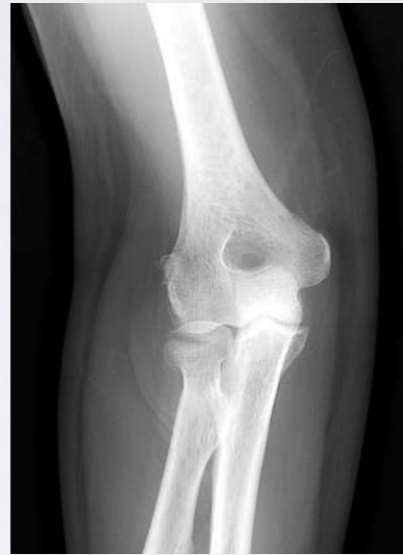- Scanner > IRM si doute (tête radiale +++)

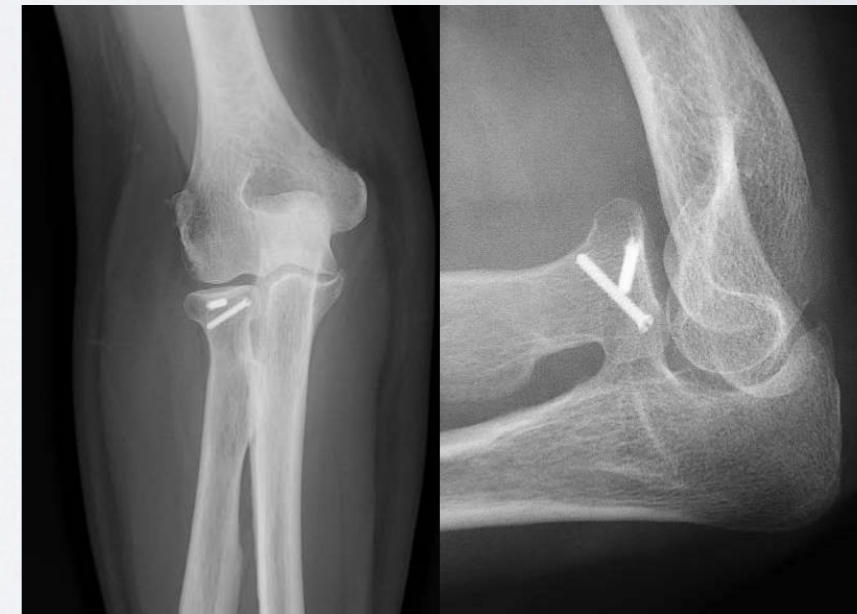
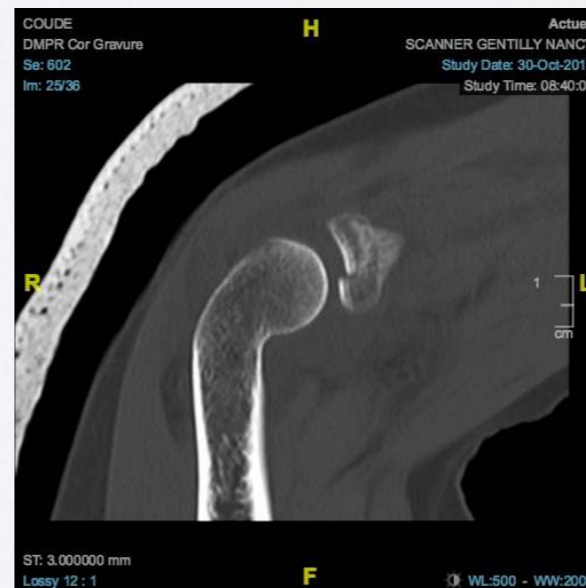
COUDE DOULOUREUX

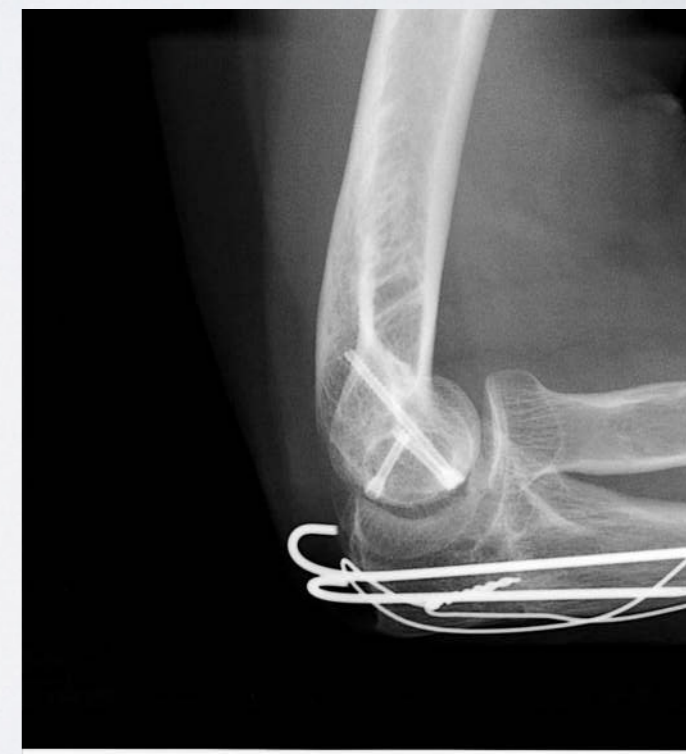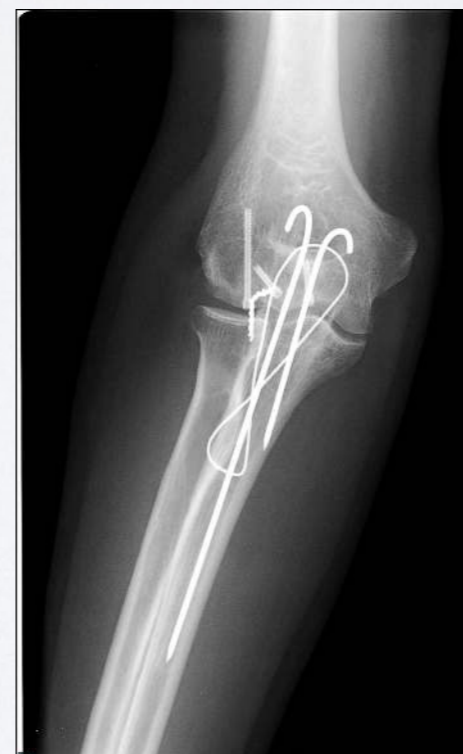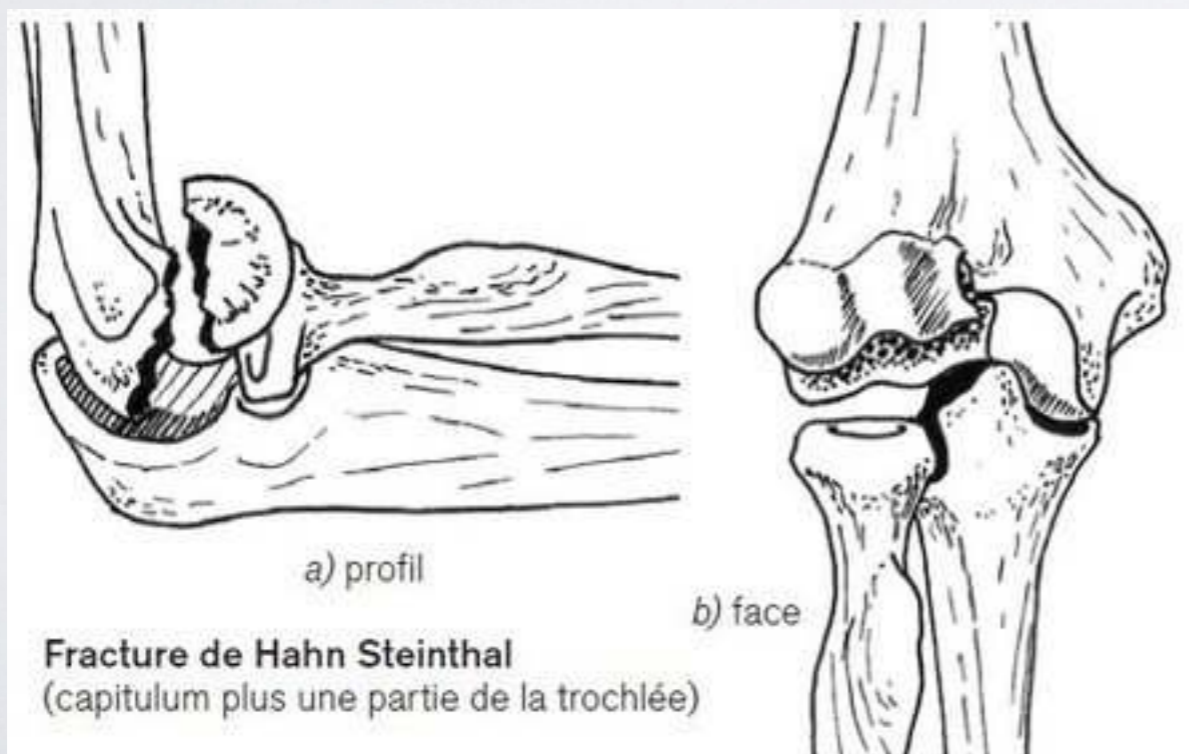
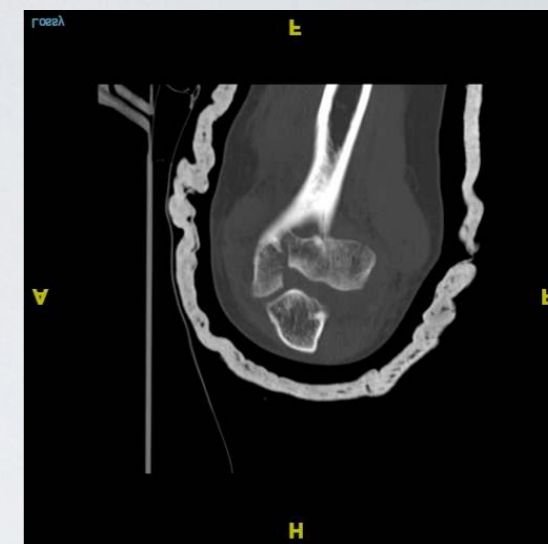
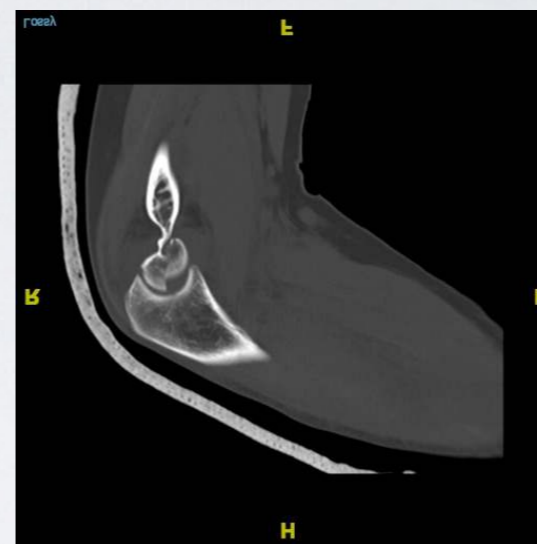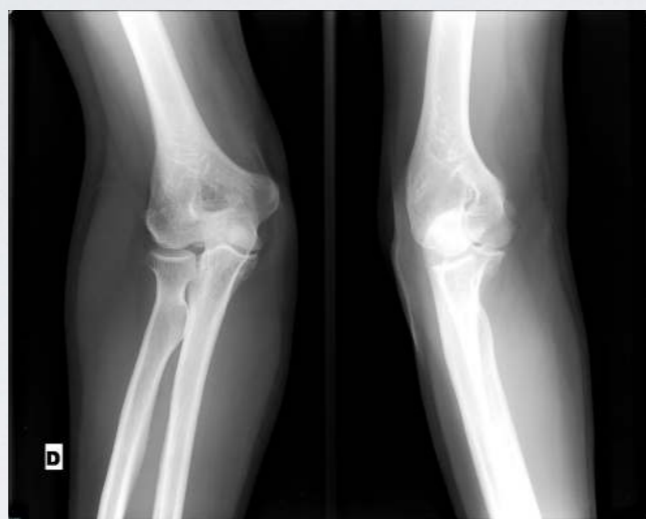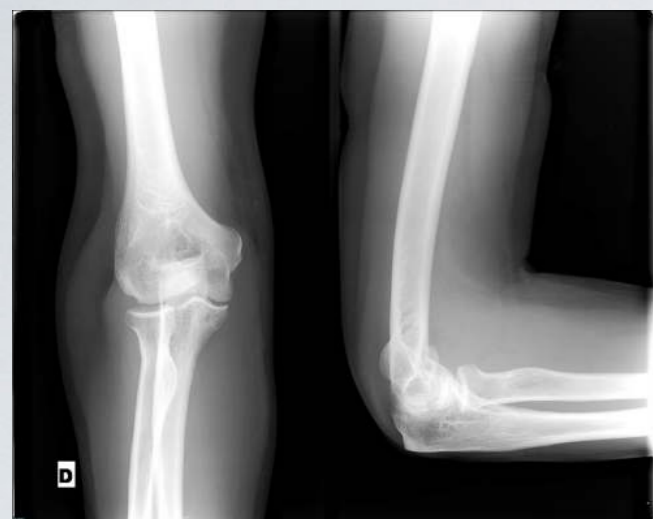- Radiographie standard :
 - F + P



- Scanner > IRM si doute (tête radiale +++)



COUDE DOULOUREUX



COUDE DOULOUREUX

- Importance de la rééducation +++
 - Raideur fréquente
 - Perte de l'extension complète et de la supination
- => Arthrolyse secondaire

